

# Hepatocarcinoma fibrolamelar. Presentación de un caso clínico

Dres. Martín Ferreira Pozzi\*, Daniella Refreschini Ruiz†, Gabriela Wagner Taustanowski‡, Andrea Vaucher Rivero§, Daniel González González¶

## Resumen

El hepatocarcinoma fibrolamelar es una entidad poco frecuente cuya incidencia varía entre 1% y 5% en el porcentaje de todos los hepatocarcinomas. Afecta principalmente a pacientes jóvenes con hígado sano, y en el 50% de los casos su diagnóstico se realiza en etapas avanzadas de la enfermedad. Se presenta el caso de un paciente de 15 años de edad, sano, que consulta por tumoración abdominal de tres meses de evolución, dolor en epigastrio y adelgazamiento. Los estudios de imagen informan tumoración que sustituye el lóbulo izquierdo del hígado con realce heterogéneo en la fase arterial, que infiltra la vena suprahepática izquierda. Además, informa lesiones en los segmentos V y VIII, extensas adenopatías en el hilio hepático, y nódulos a nivel peritoneal y subpleural. Se realizó punción biopsica hepática que confirmó el diagnóstico de hepatocarcinoma fibrolamelar, iniciándose tratamiento oncoespecífico.

**Palabras clave:** Carcinoma hepatocelular  
Resultado fatal  
Hepatocarcinoma fibrolamelar  
Avanzado

**Key words:** Carcinoma, hepatocellular  
Fatal outcome  
Fibrolamellar, hepatocarcinoma  
Advanced

---

\* Residente de Cirugía General Clínica Quirúrgica 3, Hospital Maciel.

† Residente de Medicina Interna Clínica Médica 3, Hospital Maciel.

‡ Asistente de Clínica Quirúrgica 3, Hospital Maciel.

§ Adjunto Clínica Médica 3, Hospital Maciel.

¶ Profesor Director Clínica Quirúrgica 3, Hospital Maciel.

Hospital Maciel. 25 de Mayo 174, Montevideo, Uruguay.

Correspondencia: Dr. Martín Ferreira Pozzi. Correo electrónico: FALTA

Cuenta con el consentimiento informado del responsable del paciente.

Los autores declaran no tener conflictos de interés.

Recibido: 7/10/19

Aprobado: 4/3/20

## Introducción

El hepatocarcinoma fibrolamelar (HCFL) es una variante rara del hepatocarcinoma, descrito por Edmondson en 1956<sup>(1)</sup>. La variedad fibrolamelar se caracteriza por la presencia de bandas de colágeno fibrosas gruesas que rodean las células tumorales.

Su incidencia varía entre 1% y 5% en el porcentaje de todos los hepatocarcinomas. Afecta principalmente a pacientes jóvenes con hígado sano, entre los 10 y los 30 años, no habiendo diferencia entre ambos sexos<sup>(1)</sup>.

En el 50% de los casos el diagnóstico se realiza en etapas avanzadas de la enfermedad. En referencia a la patogénesis, en 2014, Honeyman y colaboradores estudiaron muestras de tumores de HCFL de 11 pacientes que expresaban una nueva transcripción de fusión, *DNAJB1-PRKACA*. El estudio de la secuenciación del genoma mostró que la fusión resultó de una delección de aproximadamente 400 kilobases (kb) en el cromosoma 19. La transcripción de la fusión codifica una proteína quimérica que acopla un segmento de la proteína de choque térmico, *DNAJB1*, con el dominio catalítico de la proteína quinasa A (PKA) y muestra una retención total de la actividad PKA. En particular, la fusión *DNAJB1-PRKACA* no se detectó en ninguna de las muestras de tejido hepático no tumorales emparejadas<sup>(2)</sup>.

Múltiples estudios independientes confirmaron los hallazgos de Honeyman mediante la demostración de la presencia del gen de fusión en las HCF<sup>(3,4)</sup>. La falta aparente de una mutación de segundo éxito en el genoma de los HCFL respalda el papel de la proteína de fusión *DNAJB1-PRACA* como un impulsor principal de este tumor y lo señala como un objetivo diagnóstico y una posible diana terapéutica<sup>(5)</sup>.

En consecuencia, los HCFL mostraron una actividad PKA estimulada por monofosfato de adenosina cíclica (cAMP), en comparación con el tejido hepático normal, lo que sugiere que la señalización de PKA aberrante contribuye a la génesis tumoral hepática<sup>(5)</sup>.

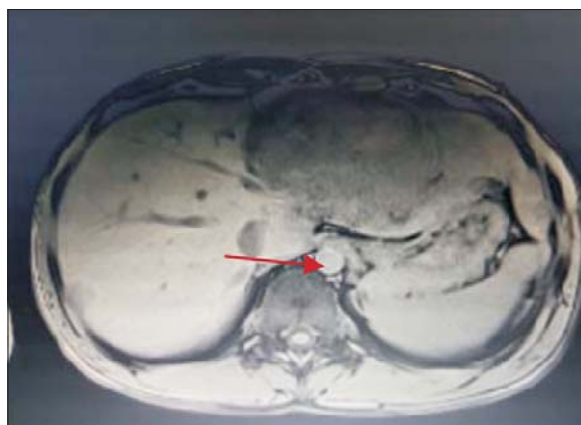
La cirugía es el pilar actual del tratamiento y sigue siendo la única opción terapéutica potencialmente curativa. Las recurrencias son comunes, por lo que se continúan estudiando terapias alternativas.

## Caso clínico

Sexo masculino, 15 años de edad. Procedente de Montevideo. Sin antecedentes personales patológicos.

Consulta por tumoración abdominal de tres meses de evolución, agregando, en los últimos 15 días antes de la consulta, dolor localizado en epigastrio, náuseas y vómitos.

Marcado adelgazamiento en los últimos meses.



**Figura 1.** La flecha señala el tumor a predominio del lóbulo izquierdo del hígado.

De la paraclínica se destacaba: hemograma sin alteraciones. Funcional y enzimograma hepático alterado a expensas de una fosfatasa alcalina de 216 U/L, transaminitis leve con aspartato aminotransferasa (AST) de 80 U/L y alanino aminotransferasa (ALT) de 71 U/L, con una gamma glutamil transferasa (GGT) de 77 U/L.

Se solicitaron serologías para virus de hepatitis B (VHB) y virus de hepatitis C (VHC) negativas, con una alfafetoproteína (AFP) en rango de normalidad.

## Examen físico

Se destaca a nivel abdominal una tumoración pétreo, topografiada en hemiabdomen superior de límites mal definidos, bordes irregulares, que ocupa todo el epigastrio, solidaria al hígado.

## Ecografía de abdomen

Nódulo hepático heterogéneo anecoico, de paredes finas, de 87 por 69 mm en el lóbulo izquierdo compatible con nódulo sólido.

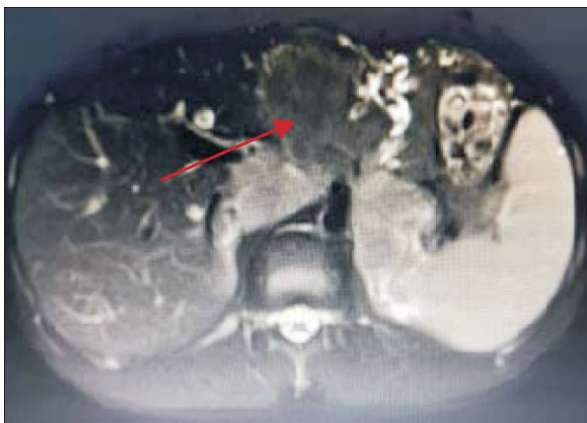## Tomografía computada

Hepatomegalia difusa de densidad heterogénea a expensas de múltiples lesiones sólidas, con realce en tiempo arterial; la de mayor tamaño ocupa la mayor parte del lóbulo izquierdo de 161 por 70 por 100 mm, de contornos irregulares (figura 1). Se observa en el segmento VI lesión nodular de 9 mm y en el segmento VII de 20 mm.

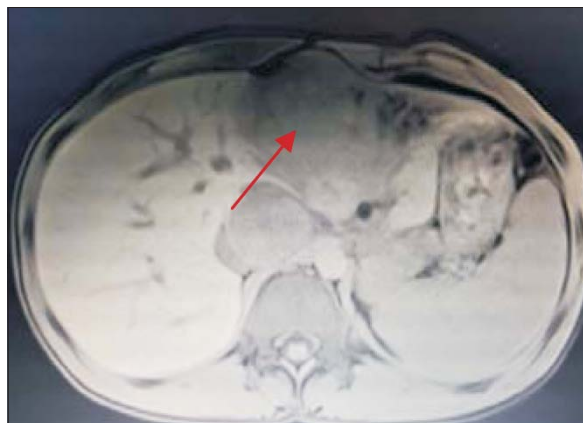
Adenomegalias y conglomerados a nivel intercarvoaórticos de 43 por 42 mm, a la altura del hilio renal izquierdo, y lateoaraórtico de 35 por 30 mm. Tórax: imagen nodular pleural derecha de 15 mm.

## Resonancia magnética

Tumoración que sustituye el lóbulo izquierdo con realce heterogéneo en la fase arterial que infiltra la vena su-



**Figura 2.** Tumor a nivel de lóbulo izquierdo con hipervascularización central. Realce de la vena porta.



**Figura 3.** Se observa tumoración que protruye a nivel de epigastrio, palpable al examen físico abdominal.

prahepática izquierda, contacta con la vena suprahepática media y la vena porta (figuras 2 y 3). Lesiones en los segmentos V y VIII. Extensas adenopatías en el hilio hepático. Nódulo peritoneal en fondo de saco de Douglas. Nódulo pulmonar derecho (figura 4).

#### Punción biópsica

Se realiza punción biópsica ecoguiada con *trucut*, confirmando el diagnóstico anatomopatológico de HCFL.

El caso se discute en el ateneo oncológico interdisciplinario del Hospital Maciel. Actualmente, bajo tratamiento oncoespecífico en la Fundación Pérez Scremini.

#### Discusión

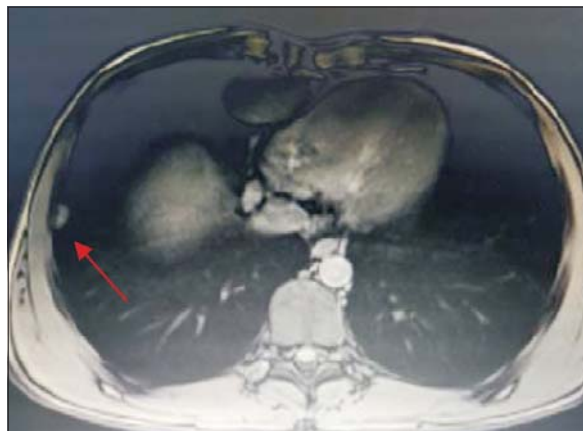
El HCFL es una variante poco frecuente del hepatocarcinoma, con una presentación clínica poco específica en etapas iniciales. La edad promedio de presentación es de 22 años, siendo una enfermedad estadio IV al momento del diagnóstico en el 50% de los casos. No presenta predominio por sexo<sup>(1,6,7)</sup>.

A diferencia del hepatocarcinoma, se presenta en pacientes jóvenes, sin hepatopatía previa<sup>(1,6-8)</sup>.

Característicamente las serologías para virus de hepatitis B y C son negativas, así como en la mayoría de los casos los marcadores tumorales no suelen estar elevados<sup>(9-12)</sup>.

Los estudios de imagen constituyen un pilar fundamental, siendo la confirmación diagnóstica definitiva anatomopatológica.

En la tomografía computada los hallazgos característicos son la presencia de lesiones grandes y heterogéneas, en su mayoría bien definidas y con bordes lobulados. La cicatriz central, que se observa en 65% a 70% de los casos, no es patognomónica; sin embargo, una cicatriz grande, con un diámetro mayor a 2 cm y la presencia de septos fibrosos, son más frecuentes en el HCFL respecto a otros hepatocarcinomas. La presencia de calcifi-



**Figura 4.** Se observa nódulo a nivel pulmonar derecho.

caciones puede observarse en 40% a 68% de los casos. Puede observarse necrosis tumoral, pero la hemorragia intratumoral no es frecuente<sup>(13,16)</sup>.

En la resonancia magnética suele ser hipointenso en T1 e hiperintenso en T2. La cicatriz central fibrosa es típicamente hipointensa tanto en T1 como en T2.

Las metástasis linfáticas son más frecuentes y ocurren en 50% a 65% de los casos. Las linfadenopatías se observan frecuentemente en el hilio hepático y en el ligamento hepatoduodenal, pero también pueden observarse en el retroperitoneo, la pelvis y el mediastino.

El compromiso nodal es un importante factor pronóstico<sup>(13-16)</sup>.

En cuanto a la anatomía patológica se trata de un tumor generalmente único, grande y duro, con bandas fibróticas que lo atraviesan; está constituido por células poligonales bien diferenciadas que se disponen en cordones separados por bandas de fibras de colágeno<sup>(17)</sup>.

Las metástasis a distancia fueron reportadas en 20% a 30% de los casos<sup>(17-19)</sup>.

La presencia de lesiones satélites dentro del hígado, la obstrucción biliar y la invasión vascular son factores asociados a peor pronóstico<sup>(13,18,19)</sup>.

Un porcentaje de los pacientes son candidatos a resección quirúrgica, con una tasa alta de recidiva a los diez años.

Las recurrencias son frecuentes y oscilan entre 33% y 100%, dependiendo de la duración, el seguimiento y el tipo de tratamiento quirúrgico instaurado<sup>(19)</sup>.

En términos generales, el HCFL presenta una menor respuesta al tratamiento oncoespecífico en contraposición al hepatocarcinoma convencional; sin embargo, la quimioterapia puede ser útil en casos avanzados<sup>(20)</sup>.

En cuanto al pronóstico, una revisión sistemática, que incluyó 35 casos, concluyó que tiene un mejor pronóstico que el hepatocarcinoma convencional<sup>(21)</sup>. Factores pronóstico asociados con HCFL incluyen edad, estadio de la enfermedad, multiplicidad, trombosis tumoral, invasión linfovascular, metástasis y si se realizó o no una resección quirúrgica completa<sup>(22)</sup>.

Otros autores, como Kaseb, encontraron que la raza blanca, el sexo femenino, el estadio tumoral temprano y la resección del tumor, incluida la metastasectomía, se **asociaron** positivamente con una sobrevida más larga. El sexo femenino fue el único factor predictivo positivo de una mayor supervivencia sin recidiva tumoral<sup>(23)</sup>.

## Conclusión

El HCFL es una entidad poco frecuente. La mayoría de la evidencia científica proviene de reportes de casos clínicos o estudios con un número pequeño de pacientes. Se presenta en pacientes jóvenes, como en nuestro caso. A diferencia del hepatocarcinoma convencional, se diagnostica en pacientes sin factores de riesgo para cirrosis.

El diagnóstico suele realizarse en etapas avanzadas de la enfermedad. El pronóstico de estos pacientes es mejor en comparación con el hepatocarcinoma convencional.

El tratamiento quirúrgico es el más efectivo dada la poca respuesta a la terapia oncoespecífica. Los recientes hallazgos de una fusión intracromosómica recurrente gene- DNAJB1-PRKACA, que es responsable de la patogénesis de este tumor, propone nuevos desafíos a la investigación de posibles dianas terapéuticas.

## Summary

Fibrolamellar hepatocellular carcinoma is a rare entity that represent between 1% to 5% of all hepatocarcinomas. Typically affects younger patients (10 to 30 year of age) of both sexes, without underlying liver disease. In

50% of the cases the diagnosis is made in advanced stages of the disease. We present the case of a male patient of 15 years of age, healthy, who consulted due to an abdominal tumor of 3 months evolution, epigastric pain and weight loss. The imaging studies report a tumor that replaces the left lobe with heterogeneous enhancement in the arterial phase that infiltrates the left suprahepatic vein. Injuries in segment V and VIII. Extensive lymphadenopathy in the liver liver. Peritoneal and subpleural nodule. Hepatic biopsy puncture was performed confirming fibrolamellar hepatocarcinoma. Start once specific treatment.

## Resumo

Entidade pouco frequente cuja incidência varia entre 1% e 5% de todos os hepatocarcinomas. Acomete principalmente pacientes jovens com fígado saudável e em quase 50% dos casos o diagnóstico é feito em estágios avançados da doença. Apresentamos o caso de um paciente do sexo masculino, de 15 anos de idade, saudável, que consultou devido a um tumor abdominal de 3 meses de evolução, dor epigástrica e perda de peso. Os estudos de imagem relatam um tumor que substitui o lobo esquerdo com realce heterogêneo na fase arterial que infiltra a veia supra-hepática esquerda. Lesões do segmento V e VIII. Linfadenopatia extensa no fígado do fígado. Nódulo peritoneal e subpleural. A punção da biópsia hepática foi realizada confirmando o hepatocarcinoma fibrolamellar. Iniciar um tratamento específico.

## Bibliografía

1. **Ang CS, Kelley RK, Choti MA, David P, Cosgrove DP, Chou JF, et al.** Clinicopathologic characteristics and survival outcomes of patients with fibrolamellar carcinoma: data from the fibrolamellar carcinoma consortium. *Gastrointest Cancer Res* 2013; 6:3-9.
2. **Honeyman JN, Simon EP, Robine N, Chiaroni-Clarke R, Darcy DG, Lim IIP, et al.** Detection of a recurrent DNAJB1-PRKACA chimeric transcript in fibrolamellar hepatocellular carcinoma. *Science* 2014; 343(6174):1010-4.
3. **Cornella H, Alsinet C, Sayols S, Zhang Z, Hao K, Cabellos L, et al.** *Gastroenterology* 2015; 148(4):806-18.e10.
4. **Tomasini MD, Wang Y, Karamafrooz A, Karamafrooz A, Li G, Beuming T, et al.** Conformational Landscape of the PRKACA-DNAJB1 Chimeric Kinase, the Driver for Fibrolamellar Hepatocellular Carcinoma. *Sci Rep* 2018; 8(1):720.
5. **Graham RP, Jin L, Knutson DL, Kloft-Nelson SM, Greipp PT, Waldburger N, et al.** DNAJB1-PRKACA is specific for fibrolamellar carcinoma. *Mod Pathol* 2015; (6):822-9.
6. **Eggert T, McGlynn KA, Duffy A, Manns MP, Greten TF, Altekruse SF.** Fibrolamellar hepatocellular carcinoma in the USA, 2000-2010: a detailed report on frequency, treatment and outcome based on the surveillance, epidemiology, and



- end results database. *United European Gastroenterol J* 2013; 1:351-7.
7. **Meriggi F, Forni E.** [Surgical therapy of hepatic fibrolamellar carcinoma]. *Ann Ital Chir* 2007; 78:53-8.
  8. **Mafeld S, French J, Tiniakos D, Haugk B, Manas D, Little P, et al.** Fibrolamellar hepatocellular carcinoma: treatment with yttrium-90 and subsequent surgical resection. *Cardiovasc Intervent Radiol* 2018; 41(5):816-20.
  9. **Lafaro KJ, Pawlik TM.** Fibrolamellar hepatocellular carcinoma: current clinical perspectives. *J Hepatocell Carcinoma* 2015; 2:151-7.
  10. **Butte JM, Waugh E, Meneses M, Pruzzo R, Carvalho C, Redondo F, et al.** Carcinoma hepatocelular variedad fibrolamellar metastásico en menores de 20 años: reporte de 2 casos tratados con intención curativa y revisión de la literatura. *Rev méd Chile* 2009; 137(3):394-400.
  11. **Kassahun WT.** Contemporary management of fibrolamellar hepatocellular carcinoma: diagnosis, treatment, outcome, prognostic factors, and recent developments. *World J Surg Oncol* 2016; 14(1):151.
  12. **Berman MA, Burnham JA, Sheahan DG.** Fibrolamellar carcinoma of the liver: an immunohistochemical study of nineteen cases and review of the literature. *Hum Pathol* 1988; 19:784-94.
  13. **Ganeshan D, Szklaruk J, Kundra V, Kaseb V, Rashid A, Elsayes KM.** Imaging features of fibrolamellar hepatocellular carcinoma. *AJR Am J Roentgenol* 2014; 202(3):544-52.
  14. **Ichikawa T, Federle MP, Grazioli L, Madariaga J, Nalesnik M, Marsh W.** Fibrolamellar hepatocellular carcinoma: imaging and pathologic findings in 31 recent cases. *Radiology* 1999; 213:352-61.
  15. **Friedman AC, Lichtenstein JE, Goodman Z, Fishman EK, Siegelman SS, Dachman AH.** Fibrolamellar hepatocellular carcinoma. *Radiology* 1985; 157:583-7.
  16. **Blachar A, Federle MP, Ferris JV, Lacomis JM, Waltz JS, Amfield DR, et al.** Radiologists performance in the diagnosis of liver tumors with central scars by using specific CT criteria. *Radiology* 2002; 223:532-53.
  17. **Crawford JM.** El hígado y las vías biliares. En: Kumar V, Abbas A, Fausto N. *Robbins y Cotran. Patología estructural y funcional.* 7ª ed. Madrid: Elsevier, 2005:881-942.
  18. **El-Serag HB, Davila JA.** Is fibrolamellar carcinoma different from hepatocellular carcinoma? A US population-based study. *Hepatology* 2004; 39:798-803.
  19. **Ichikawa T, Federle MP, Grazioli L, Marsh W.** Fibrolamellar hepatocellular carcinoma: pre-and posttherapy evaluation with CT and MR imaging. *Radiology* 2000; 217:145-51.
  20. **Epstein BE, Pajak TF, Haulk TL, Herpst JM, Order SE, Abrams RA.** Metastatic nonresectable fibrolamellar hepatoma: prognostic features and natural history. *Am J Clin Oncol* 1999; 22:22-8.
  21. **Malouf GG, Brugieres L, Le Deley MC, Faivre S, Fabre M, Paradis V, et al.** Pure and mixed fibrolamellar hepatocellular carcinomas differ in natural history and prognosis after complete surgical resection. *Cancer* 2012; 118:4981-90.
  22. **McLarney JK, Rucker PT, Bender GN, Goodman DZ, Kashiyan N, Ros PR.** Fibrolamellar carcinoma of the liver: radiologic-pathologic correlation. *Radiographics* 1999; 19:453-71.
  23. **Mavros MN, Mayo SC, Hyder O, Pawlik TM.** A systematic review: treatment and prognosis of patients with fibrolamellar hepatocellular carcinoma. *J AM Coll Surg* 2012; 215:820-30.
  24. **Kaseb AO, Shama M, Sahin IH, Nooka A, Hassabo HM, Vauthey JN, et al.** Prognostic indicators and treatment outcome in 94 cases of fibrolamellar hepatocellular carcinoma. *Oncology* 2013; 85:197-203.
  25. **Chakrabarti S, Tella SH, Kommalapati A, Huffman BM, Yadav S, Riaz IB, et al.** Clinicopathological features and outcomes of fibrolamellar hepatocellular carcinoma. *J Gastrointest Oncol* 2019; 10(3):554-61.

### Contribución de autores

Todos los autores participaron en igual medida en todas las etapas de elaboración del artículo.

Martín Ferreira Pozzi, <https://orcid.org/0000-0003-1696-7374>

Daniella Refreschini Ruiz, <https://orcid.org/0000-0001-7260-9243>

Gabriela Wagner Taustanowski, <https://orcid.org/0000-0002-8526-1685>

Andrea Vaucher Rivero, <https://orcid.org/0000-0002-5574-7596>

Daniel González González, <https://orcid.org/0000-0003-3916-9201>