

# Patrones de reducción luego de quimioterapia neoadyuvante por cáncer de mama. Implicancias en la cirugía conservadora

Carlos Acevedo\*, Guianeya Santander\*, María Musto\*, Virginia Ortega\*, Fernando Simonet\*, Bernardo Aizen\*, Susana Reyes\*, Federico Durán\*

## Resumen

**Introducción:** existen dos formas de respuesta tumoral a la quimioterapia neoadyuvante: concéntrica o dispersa. Los pacientes con respuesta dispersa no son buenos candidatos a cirugía conservadora porque sus microfocos tumorales pueden pasar desapercibidos en el tejido que rodea el tumor residual principal. Este tipo de respuesta se ha identificado como marcador de recurrencia ipsilateral luego de cirugía conservadora.

**Objetivo:** el objetivo de este estudio es evaluar el porcentaje de respuesta de cada patrón y la suficiencia del margen obtenido en los casos de cirugía conservadora.

**Material y método:** se analizaron los registros médicos de pacientes sometidos a cirugía luego de quimioterapia neoadyuvante entre mayo de 2004 y diciembre de 2013. Se efectuó un análisis detallado del tipo de quimioterapia recibida y de los informes patológicos para determinar el patrón de respuesta así como la de los fenotipos moleculares y el grado tumoral en cada caso.

**Resultados:** 14 de los 55 casos (25%) presentaron un patrón de respuesta dispersa (diez con microfocos distantes de cáncer invasor y cuatro con microfocos distantes de cáncer in situ). El porcentaje de respuesta patológica completa fue de 15,4%. No hubo diferencias significativas en el tipo de respuesta entre los diferentes inmunofenotipos ni entre diferentes grados tumorales, ni entre las pacientes que recibieron taxanos y las que no los recibieron.

**Conclusiones:** un cuarto de las pacientes de nuestra serie presentó un patrón de respuesta dispersa luego de quimioterapia neoadyuvante. Este es un signo de advertencia para aquellos que abogan por la cirugía conservadora luego de neoadyuvancia, ya que la respuesta difusa aumenta el riesgo de márgenes insuficientes y recurrencia ipsilateral.

**Palabras clave:** CÁNCER DE MAMA  
QUIMIOTERAPIA NEOADYUVANTE  
CIRUGÍA CONSERVADORA

**Key words:** BREAST CANCER  
NEOADJUVANT CHEMOTHERAPY  
CONSERVATIVE SURGERY

---

\* Doctor en Medicina. Servicio de Mastología, Hospital Central de las Fuerzas Armadas. Montevideo, Uruguay.

Fuente de apoyo: este estudio no ha recibido apoyo económico.

Conflicto de intereses: no existen conflictos de interés en este estudio.

Correspondencia: Dr. Carlos Acevedo Servicio de Mastología. Hospital Central de las Fuerzas Armadas, 8 de Octubre 3050. CP 11200. Montevideo, Uruguay. Correo electrónico: cacevedo@netgate.com.uy

Recibido: 11/9/2015

Aceptado: 5/3/2016

## Introducción

La quimioterapia neoadyuvante es una herramienta de uso cada vez más frecuente en el tratamiento del cáncer de mama. Uno de los argumentos centrales para su uso es la capacidad de transformar a pacientes con indicación de mastectomía en candidatas a cirugía conservadora<sup>(1-6)</sup>.

El entendimiento de los diferentes patrones de respuesta tumoral al tratamiento neoadyuvante es de fundamental importancia si se planifica una cirugía conservadora luego de quimioterapia<sup>(7-9)</sup>. Cuando la respuesta no es completa, existen dos tipos de respuesta tumoral a la quimioterapia (figura 1):

- *Patrón de reducción concéntrica:* la quimioterapia neoadyuvante deja un solo foco de tumor residual coincidiendo con el área palpable o visible en las imágenes mamarias.
- *Patrón de respuesta dispersa:* luego del tratamiento quedan varios focos de cáncer residual, a veces ocupando un área mayor de la palpable o visible en las imágenes.

Las pacientes que presentan una respuesta dispersa son peores candidatas a conservación mamaria, ya que la extensión de la resección se planifica en base al tumor residual palpable en el examen clínico o visible en la mamografía y ecografía mamaria, pero muchas veces hay enfermedad multifocal microscópica difícil de detectar en el tejido circundante. Este fenómeno puede ocurrir aun en las pacientes con respuesta imagenológica completa pero persistencia de tumor microscópico invasor o in situ.

Como resultado, en las pacientes con respuesta dispersa el margen de resección puede atravesar estos microfocos de cáncer o aún peor, pasar a través de uno de los gaps que separan los focos tumorales causando la falsa impresión al patólogo y al oncólogo de una resección completa.

En las pacientes con respuesta completa clínica e imagenológica también es difícil planificar los márgenes de una cirugía conservadora, ya que la presencia de cáncer in situ residual muchas veces no puede anticiparse antes de la cirugía con mamografía y ecografía.

El objetivo de este estudio es evaluar el porcentaje de cada uno de los patrones de respuesta a la neoadyuvancia y, en los casos en los que se efectuó cirugía conservadora, la suficiencia del margen obtenido para cáncer invasor e in situ.

Comparar las características histológicas, fenotípicas y el tratamiento instaurado en los dos subgrupos.

## Material y método

Se realizó un estudio observacional, retrospectivo, longitudinal. Se recolectaron los datos de las historias clínicas, manteniéndose en total reserva la identidad de las pacientes.

Se analizaron los registros médicos de todas las pacientes sometidas a cirugía luego de neoadyuvancia por cáncer de mama entre mayo de 2004 y diciembre de 2013 en el Hospital Central de las Fuerzas Armadas y se efectuó un estudio detallado del informe patológico del espécimen para determinar el patrón de reducción.

Se consideró como respuesta dispersa cuando, además del tumor principal, se informaba la presencia de otros focos de cáncer invasor o in situ en el tejido circundante.

Por el contrario, si el tumor remanente constituía un solo foco, la respuesta era catalogada como concéntrica.

La respuesta patológica completa (PCR) se definió como ausencia de cáncer invasor residual en el espécimen extirpado, pudiendo existir o no cáncer in situ remanente.

En caso de persistencia exclusiva de tumor in situ, la respuesta completa era clasificada dentro de la categoría dispersa o concéntrica de acuerdo a su distribución uni o multifocal.

En los casos de cirugía conservadora, se consideró margen insuficiente para cáncer invasor aquel que contactaba con la tinta y para cáncer in situ aquel menor a 2 mm.

Con la finalidad de clasificar los casos de acuerdo a su fenotipo molecular se consideraron tres grupos: luminal (receptores de estrógeno o progesterona positivos); Her 2 (receptores hormonales negativos y HER 2 positivo), y triple negativo (receptores hormonales negativos y HER2 negativo). No fue posible discriminar entre los dos subtipos de tumor luminal (A y B) debido a la falta de Ki67 en gran parte de los casos.

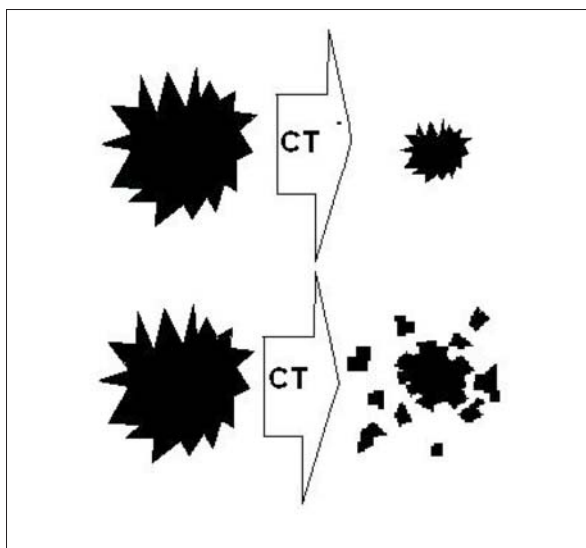
En cuanto al análisis estadístico, las variables cualitativas son expresadas por el número de casos y el porcentaje respecto al total de casos de la variable estudiada.

Para comparar proporciones se utilizó el test exacto de Fisher de dos colas.

## Resultados

Cincuenta y cinco pacientes fueron reclutadas en el estudio y la edad promedio fue de 57 (27-80) años.

La tabla 1 muestra las características principales de los tumores y de la quimioterapia a que fueron sometidos.



**Figura 1.** Patrones de respuesta del cáncer de mama luego de quimioterapia neoadyuvante. Arriba: patrón concéntrico, abajo: patrón difuso.

Del total de las pacientes, 16 (29%) se trataron con cirugía conservadora mientras que a las 39 restantes se les practicó una mastectomía.

Si, en cambio, se consideran las últimas 20 pacientes, 11 (55%) se trataron con cirugía conservadora y las restantes nueve con mastectomía.

El porcentaje de respuesta patológica completa fue de 15%.

Catorce de los 55 casos (25%) mostraron un patrón disperso de respuesta (diez con microfocos distantes de cáncer invasor y cuatro con microfocos distantes de cáncer in situ exclusivo).

Entre 16 pacientes en quienes se les realizó cirugía conservadora, cuatro tuvieron márgenes insuficientes a cáncer invasor o in situ.

Entre las pacientes tratadas con taxanos, 10/43 tuvieron respuesta dispersa comparadas con 4/12 pacientes tratadas sin taxanos ( $p = 0,47$ )

No hubo diferencias significativas en el tipo de respuesta cuando se compararon los diferentes fenotipos moleculares ni cuando se compararon tumores con grado histológico bajo o moderado (G1 o G2) con tumores de alto grado (G3). Por lo tanto no pudo aislarse ninguna variable en relación con la respuesta difusa.

## Discusión

Un número creciente de cirujanos y oncólogos están subrayando el rol de la quimioterapia neoadyuvante para lograr la conservación mamaria en pacientes que inicialmente eran candidatas a mastectomía<sup>(1-6)</sup>.

**Tabla 1.** Características principales de los tumores y de los planes de quimioterapia a que fueron sometidos

Tamaño tumoral inicial promedio	47 mm (DE 22 mm)
Ubicación mayoritaria del tumor	Cuadrante SE (41%)
Porcentaje de las pacientes que recibieron antraciclinas	89%
Porcentaje de los tratamientos que incluyeron taxanos	78%

Sin embargo, varios autores han advertido sobre la importancia de seleccionar cuidadosamente a las pacientes para cirugía conservadora luego de quimioterapia neoadyuvante<sup>(2,12,13)</sup>, ya que los márgenes planificados al intentar alcanzar la conservación mamaria frecuentemente son emplazados sobre tejido mamario que contenía tumor antes de la neoadyuvancia.

Cuando la respuesta a la quimioterapia es de tipo difuso, es más probable que haya rastros microscópicos de tumor multifocal en el sitio donde el cirujano pretende colocar el margen de resección<sup>(12)</sup>.

El M.D. Anderson Cancer Center describió cuatro predictores de recurrencia tumoral ipsilateral para cirugía conservadora luego de quimioterapia neoadyuvante<sup>(2)</sup>, entre ellos está la respuesta dispersa (junto con estadio clínico N2-N3, invasión linfovascular y tumor residual >2 cm).

Precisamente, los resultados de nuestro estudio revelan que una cuarta parte de las pacientes que se someten a quimioterapia neoadyuvante responden en forma dispersa, lo cual aumenta el riesgo de obtener márgenes insuficientes si se tratan con cirugía conservadora.

Numerosos artículos muestran que ni el examen clínico ni las imágenes convencionales (mamografía/ultrasonido) son buenos predictores preoperatorios del tamaño y multifocalidad del tumor residual luego de quimioterapia<sup>(13,14)</sup>.

Ni siquiera el patólogo es capaz de detectar este problema antes o durante la cirugía, dado que estos focos por su tamaño microscópico son invisibles en el análisis macroscópico intraoperatorio del espécimen.

A la luz de los pobres resultados de la imagenología convencional emerge como herramienta de utilidad la resonancia magnética (RM) preoperatoria en el intento de detectar la mayor cantidad posible de respuestas difusas, aun cuando su precisión es todavía lejana a 100%<sup>(5,8,14)</sup>.

Como hallazgo adicional, cuatro de 16 pacientes (25%) tratadas con cirugía conservadora en nuestra serie tuvieron márgenes insuficientes para cáncer invasor

o in situ. Este porcentaje no puede considerarse del todo representativo debido al pequeño tamaño de la población tratada con cirugía conservadora (solo al final de la serie la indicación cirugía conservadora fue más liberal).

Si bien fue sugerido en la literatura que las pacientes tratadas con taxano muestran más frecuentemente un patrón de respuesta dispersa<sup>(8)</sup>, en nuestra serie el tipo de respuesta no fue diferente entre los casos que habían recibido taxanos y los que no.

Más aún, no pudimos encontrar ninguna otra variable predictora de respuesta difusa (grado histológico, inmunofenotipo) que ayudara a seleccionar pacientes para cirugía conservadora luego de neoadyuvancia.

### Conclusiones

Una cuarta parte de las pacientes de nuestra serie mostraron una respuesta difusa a la neoadyuvancia.

En base a estos resultados, los oncólogos y cirujanos que abogan por el uso de cirugía conservadora luego de quimioterapia neoadyuvante deben ser cuidadosos en seleccionar a las pacientes, ya que reducir el tamaño de la resección con el objetivo de preservar el seno en pacientes con respuesta difusa podría aumentar el riesgo de obtener márgenes comprometidos.

El uso de RM es recomendado para planificar la cirugía conservadora luego de quimioterapia neoadyuvante.

### Abstract

**Introduction:** there are two patterns of tumor response to neoadjuvant chemotherapy: concentric or diffuse.

Patients with diffuse response are not good candidates for conservative surgery since its tumor microfocus can go unnoticed in the tissue around the main residual tumor. The kind of response has been identified as an ipsilateral recurrence factor after conservative surgery.

**Objective:** the study aims to evaluate the response percentage for each pattern and sufficiency of the surgical resection margin obtained in the cases of conservative surgery.

**Method:** the medical records of patients who underwent surgery after neoadjuvant chemotherapy between May 2004 and December 2013 were analysed. The type of chemotherapy and the histopathology reports were thoroughly analysed to determine the response pattern, as well as the molecular phenotypes and the degree of tumor for each case.

**Results:** 14 out of 55 cases (25%) presented a diffuse response pattern (ten of them with distant microfocus from the invasive cancer and four with distant microfocus of in situ cancer).

Percentage of pathologic complete response was 15.4%.

There were no significant differences in the response patterns among the different immunophenotypes or among different degrees of tumors, and neither was there a significant difference between those who received taxanes and those who did not receive it.

**Conclusions:** one fourth of patients in our series presented a diffuse response pattern after neoadjuvant chemotherapy.

This may be a warning signal for those who advocate for conservative surgery after neoadjuvant treatment, since diffuse response increases the risk of insufficient margins and ipsilateral recurrence.

### Resumo

**Introdução:** existem duas formas de resposta tumoral à quimioterapia neoadjuvante: concêntrica ou dispersa.

Os pacientes com resposta dispersa não são bons candidatos à cirurgia conservadora porque seus microfocos tumorais podem passar despercebidos no tecido que rodeia o tumor residual principal. Este tipo de resposta foi identificado como marcador de recorrência ipsilateral pós-cirurgia conservadora.

**Objetivo:** avaliar a porcentagem de resposta de cada padrão e a suficiência da margem obtida nos casos de cirurgia conservadora.

**Material e método:** os prontuários médicos dos pacientes submetidos à cirurgia pós-quimioterapia neoadjuvante no período maio de 2004 - dezembro de 2013 foram analisados. Foi realizada uma análise detalhada do tipo de quimioterapia recebida e dos laudos patológicos para determinar o padrão de resposta bem como dos fenótipos moleculares e do grau tumoral em cada caso.

**Resultados:** 14 dos 55 casos (25%) apresentaram um padrão de resposta dispersa (dez com microfocos distantes de câncer invasor e quatro com microfocos distantes de câncer in situ).

A porcentagem de resposta patológica completa foi de 15,4%.

Não foram encontradas diferenças significativas no tipo de resposta entre os diferentes imunofenótipos nem entre os diferentes graus tumorais, nem entre os pacientes que receberam taxanos e os que não os receberam.

**Conclusões:** um quarto dos pacientes da nossa série apresentou um padrão de resposta dispersa pós-quimioterapia neoadjuvante.

Este é um sinal de advertência para os que defendem a cirurgia conservadora pós neoadyuvancia, considerando que a resposta difusa aumenta o risco de margens insuficientes e recorrência ipsilateral

### Bibliografía

1. Newman LA, Buzdar AU, Singletary SE, Kuerer HM, Buchholz T, Ames FC, et al. A prospective trial of preopera-

- tive chemotherapy in resectable breast cancer: predictors of breast-conservation therapy feasibility. *Ann Surg Oncol* 2002;9(3):228-34.
2. **Chen AM, Meric-Bernstam F, Hunt KK, Thames HD, Oswald MJ, Outlaw ED, et al.** Breast conservation after neoadjuvant chemotherapy: the MD Anderson cancer center experience. *J Clin Oncol.* 2004;22(12):2303-12.
  3. **Rouzier R, Mathieu MC, Sideris L, Youmsi E, Rajan R, Garbay JR, et al.** Breast-conserving surgery after neoadjuvant anthracycline-based chemotherapy for large breast tumors. *Cancer.* 2004 Sep 1;101(5):918-25
  4. **Loibl S, von Minckwitz G, Raab G, Blohmer JU, Dan Costa S, Gerber B, et al.** Surgical procedures after neoadjuvant chemotherapy in operable breast cancer: results of the GEPAR DUO trial. *Ann Surg Oncol* 2006;13(11):1434-42.
  5. **Vlastos G, Mirza NQ, Lenert JT, Hunt KK, Ames FC, Feig BW, et al.** The feasibility of minimally invasive surgery for stage IIA, IIB, and IIIA breast carcinoma patients after tumor downstaging with induction chemotherapy. *Cancer* 2000;88(6):1417-24.
  6. **Fitzal F, Riedl O, Mittlböck M, Dubsy P, Bartsch R, Steger G, et al.** Oncologic safety of breast conserving surgery after tumour downsizing by neoadjuvant therapy: a retrospective single centre cohort study. *Breast Cancer Res Treat* 2011;127(1):121-8.
  7. **Tozaki M, Kobayashi T, Uno S, Aiba K, Takeyama H, Shioya H, et al.** Breast-conserving surgery after chemotherapy: value of MDCT for determining tumor distribution and shrinkage pattern. *AJR Am J Roentgenol* 2006;186(2):431-9.
  8. **Bahri S, Chen JH, Mehta RS, Carpenter PM, Nie K, Kwon SY, et al.** Residual breast cancer diagnosed by MRI in patients receiving neoadjuvant chemotherapy with and without bevacizumab. *Ann Surg Oncol* 2009;16(6):1619-28.
  9. **Kim HJ, Im YH, Han BK, Choi N, Lee J, Kim JH, et al.** Accuracy of MRI for estimating residual tumor size after neoadjuvant chemotherapy in locally advanced breast cancer: relation to response patterns on MRI. *Acta Oncol* 2007;46(7):996-1003.
  10. **Denis F, Desbiez-Bourcier AV, Chapiron C, Arbion F, Body G, Brunereau L.** Contrast enhanced magnetic resonance imaging underestimates residual disease following neoadjuvant docetaxel based chemotherapy for breast cancer. *Eur J Surg Oncol* 2004;30(10):1069-76.
  11. **Beriwal S, Schwartz GF, Komarnicky L, Garcia-Young JA.** Breast-conserving therapy after neoadjuvant chemotherapy: long-term results. *Breast J* 2006; 12(2):159-64.
  12. **Rouzier R, Mathieu MC, Sideris L, Youmsi E, Rajan R, Garbay JR, et al.** Breast-conserving surgery after neoadjuvant anthracycline-based chemotherapy for large breast tumors. *Cancer.* 2004;101(5):918-25.
  13. **Chagpar AB, Middleton LP, Sahin AA, Dempsey P, Buzdar AU, Mirza AN, et al.** Accuracy of physical examination, ultrasonography, and mammography in predicting residual pathologic tumor size in patients treated with neoadjuvant chemotherapy. *Ann Surg* 2006;243(2):257-64.
  14. **Shin HJ, Kim HH, Ahn JH, Kim SB, Jung KH, Gong G, et al.** Comparison of mammography, sonography, MRI and clinical examination in patients with locally advanced or inflammatory breast cancer who underwent neoadjuvant chemotherapy. *Br J Radiol* 2011;84(1003):612-20.
  15. **Marinovich ML, Macaskill P, Irwig L, Sardanelli F, von Minckwitz G, Mamounas E, et al.** Meta-analysis of agreement between MRI and pathologic breast tumour size after neoadjuvant chemotherapy. *Br J Cancer* 2013;109(6):1528-36.
  16. **Tomida K, Ishida M, Umeda T, Sakai S, Kawai Y, Mori T, et al.** Magnetic resonance imaging shrinkage patterns following neoadjuvant chemotherapy for breast carcinomas with an emphasis on the radiopathological correlations. *Mol Clin Oncol* 2014;2(5):783-8.