

Quiste del ducto tirogloso intratiroideo

María Rosa Finozzi Silva*, Ramón De Urioste Bejarano, Matías Torres Negreira*, Pablo Orellano*, Dardo Centurión†, Rossana Rodríguez‡, Sonia Caputi§

Resumen

El quiste del ducto tirogloso intratiroideo (DTI) es una entidad extremadamente infrecuente, no encontrándose en la literatura estadísticas en incidencia.

Objetivo: reportar un caso clínico de quiste de DTI, manifestado como nódulo solitario, de crecimiento progresivo, en un paciente adulto y revisión bibliográfica.

Conclusión: el quiste del DTI es una entidad extremadamente infrecuente. Solo se encuentran descritos en la literatura reportes de casos. Debemos considerarlo dentro del diagnóstico diferencial de la patología estructural tiroidea.

Palabras clave: QUISTE DEL CONDUCTO TIROGLOSO
NÓDULO TIROIDEO

Key words: THYROGLOSSAL DUCT CYST
THYROID NODULE

Introducción

El quiste tirogloso es la malformación cervical más frecuente en el niño.

Su localización habitual es en la línea anterior medial próxima al hueso hioides, pudiéndose ubicar a nivel lingual (2,1%) o supraesternal (2,9%)^(1,2).

Su presentación como nódulo tiroideo solitario (NTS) ha sido descrita y supone un reto en el diagnóstico diferencial de la patología estructural tiroidea⁽¹⁾.

Caso clínico

Paciente de sexo masculino de 44 años, referido por nódulo tiroideo.

Se presentó en eufunción clínica y con una tumoración en región anterolateral de cuello de crecimiento rápido, llegando a medir aproximadamente 6 cm de diámetro mayor, de seis meses de evolución, sin síntomas locorregionales, como ser disfagia para sólidos, disfonía o voz bitonal.

Al examen físico se destaca un bocio G III asimétrico a izquierda a expensas de un nódulo de 7 cm, firme-elástico, móvil, de bordes bien delimitados. No palpándose adenopatías. Se detectó desviación traqueal a derecha (utilizando la maniobra de Chapman o maniobra del pulgar), siendo la maniobra de Marañón-Pemberton positiva (la cual consiste en elevar los miembros superiores en semiflexión, con una mano sobre la otra, iniciando la maniobra con los miembros paralelos al suelo y elevándolos lentamente sobre la cabeza con la boca entreabierta, lo que produce disminución del espacio superior del tórax, comprimiendo los vasos venos por el bocio penetrante, apareciendo, de

* Cátedra de Endocrinología y Metabolismo. Hospital de Clínicas.

† Cátedra y Departamento de Anatomía Patológica. Hospital de Clínicas.

‡ Servicio de Laboratorio Clínico, sector Hematología y Citología. Hospital de Clínicas.

§ Servicio de Imagenología. Hospital de Clínicas.

Correspondencia: Dra. Rosa Finozzi. Av. Italia s/n, Hospital de Clínicas. Montevideo, Uruguay

Correo electrónico: rofinozzi@gmail.com

Recibido: 14/11/16

Aceptado: 10/4/17

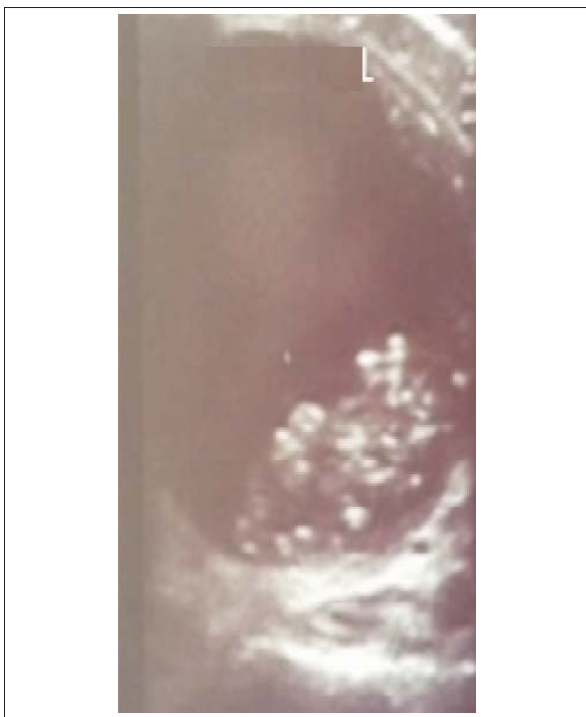


Figura 1. Ultrasonografía tiroidea

ser positiva, rápida cianosis, disnea y estridor laríngeo, y, si se prolonga, lipotimia. Sin otros elementos a destacar del examen físico. La analítica nos mostró un TSH: 2,75 $\mu\text{U/ml}$ (VN 0,27-4,2 $\mu\text{U/ml}$) informando que la ultrasonografía tiroidea ocupaba totalmente el lóbulo izquierdo por una imagen predominantemente quística, con escasas áreas sólidas centrales y posteriores que presentan múltiples calcificaciones y escasa vascularización central de 54 por 44 mm. Volumen glandular de 108 ml. No se visualizan adenopatías, siendo la vascularización normal (figura 1).

Se complementó la paraclínica imagenológica con una radiografía de cuello que visualizó desviación de tráquea a derecha por opacidad homogénea en probable relación con glándula tiroidea. Dados estos resultados, y en vistas al tratamiento, se solicitó una tomografía cervico-mediastinal para valorar diámetro traqueal, la cual informó un nódulo quístico de 45 por 54 por 55 mm con desviación y leve compresión de tráquea con diámetro menor de 13 mm. En general los quistes, tanto en la tomografía como en la resonancia magnética, se presentan hiperintensos en imágenes potenciadas en T2, mientras que la señal puede ser más variable en T1, con hipersignal cuando el contenido quístico es con predominio proteináceo, no constatándose dichos datos en la imagen de nuestro paciente.

Proporcionado el tamaño y las características del nódulo se procedió a la citopunción ecodirigida, la cual estaba constituida por sustancia coloidal, glóbulos rojos

destruidos, numerosos macrófagos y eritrocitos, junto a algunas células tiroideas pequeñas y medianas, tratándose de un nódulo predominantemente quístico con hemorragia evolucionada.

Clasificación de Bethesda II, la cual presenta un riesgo de malignidad de 0%-3%.

Por el tamaño del nódulo se realizó, como conducta terapéutica, cirugía, realizándose una tiroidectomía subtotal sin complicaciones. El informe anatómo-patológico reveló una patología nodular infrecuente, dentro de las causas principales de un nódulo tiroideo. A nivel microscópico: en glándula tiroidea se confirma la presencia de una formación quística unilocular, tapizada por un epitelio pavimentoso o escamoso, no queratinizante, que asienta sobre una pared fibrosa con escaso exudado linfocitario y folículos atróficos. Concluyendo una histomorfología de quiste del ducto tirogloso con necrosis y hemorragia.

Discusión

Una tumoración de rápido crecimiento en tiroides nos debe evocar una patología neoplásica como puede ser el cáncer anaplásico o linfoma tiroideo, si bien una causa frecuente de crecimiento rápido es la hemorragia intranodular. Una tumoración dura, inmóvil o irregular nos aleja de este planteo. El ducto tirogloso intratiroideo (DTI) es una entidad extremadamente infrecuente. No existen en la literatura estadísticas en incidencia.

Encontramos un caso descrito en un adulto en nuestro centro universitario⁽²⁾.

La mayoría de los mismos son benignos, encontrándose en 1% cambios neoplásicos, siendo el carcinoma papilar el más frecuente (78%-85%) y de células escamosas (5%). Ocasionalmente a células de Hurthle y concurrencia de carcinoma papilar y escamoso⁽³⁾.

El citodiagnóstico es la técnica de elección que permite distinguir entre benignidad y malignidad; el hallazgo de epitelio escamoso ha sido descrito como definitivo de la lesión⁽³⁾.

En el diagnóstico anatómo-patológico es importante diferenciarlo del quiste broncogénico intratiroideo, que suele estar recubierto por un epitelio cilíndrico ciliado pseudoestratificado con áreas de metaplasia escamosa, con glándulas seromucinosas, músculo liso, tejido fibroso, islotes de tejido cartilaginoso y áreas con marcada vascularización en la pared^(3,4).

La enucleación del quiste es el tratamiento de elección con conservación de tejido tiroideo.

No se describen recurrencias mediante esta técnica, si bien en quistes de gran tamaño la hemitiroidectomía puede ser un procedimiento adecuado.

Si existe fístula transhioides debe completarse la cirugía mediante la técnica de Sistrunk⁽¹⁾ (se extrae el

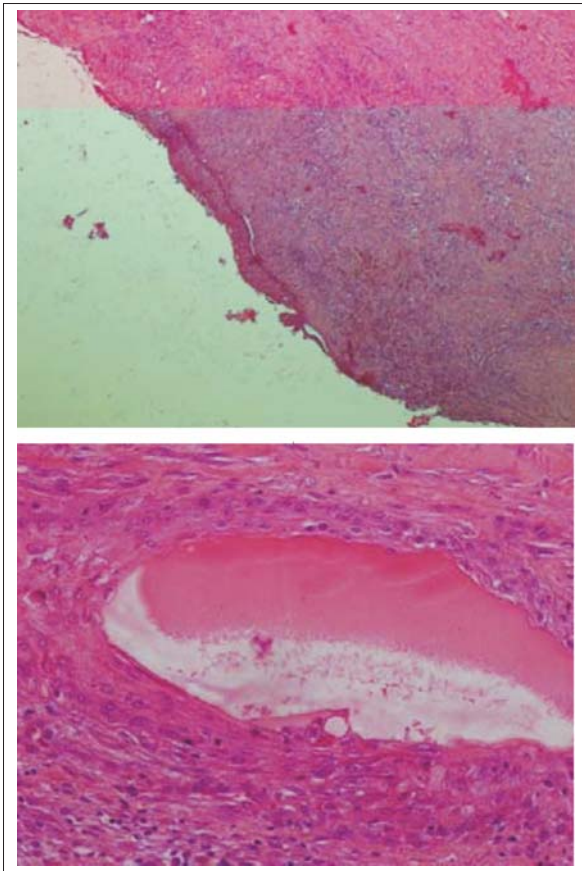


Figura 2. Anatomía patológica

cuerpo del hueso hioides y un segmento muscular adyacente).

La prevalencia de nódulos tiroideos palpables es de aproximadamente 5% en mujeres y 1% en hombres, siendo 95% de los mismos benignos y 5% malignos⁽⁵⁾. En cuanto a la evaluación de un nódulo en tiroides debemos decir que el primer estudio a realizar es el funcional, con la dosificación en sangre de tirotrópina (TSH)⁽⁵⁾; si el valor del mismo es subnormal se recomienda continuar el protocolo diagnóstico con un centellograma tiroideo con tecnecio, el cual nos informará sobre la funcionalidad nodular, si el valor es normal o elevado continuaremos descartando malignidad con los estudios estructurales y citológicos. En relación con los estudios estructurales, la ecografía tiroidea con Doppler color representa el estudio de mayor sensibilidad para caracterizar los nódulos tiroideos, el cual nos aproxima a la probabilidad de malignidad de los nódulos. Los elementos ecográficos sospechosos de malignidad son nódulos sólidos, hipocogénicos, con microcalcificaciones, vascularización central caótica, márgenes irregulares, entre otras características. Esto nos orienta acerca de cuáles son pausibles de punción aspiración con aguja fina

(PAAF) para mejorar la certeza diagnóstica. La PAAF ecoguiada tiene una sensibilidad de 97% para detectar malignidad, el resultado citológico se expresa según la clasificación del sistema BETHESDA (Bethesda System for Reporting Thyroid Cytopathology), el cual se clasifica de 1 a 6, definiendo qué pacientes son candidatos a tratamiento quirúrgico⁽⁵⁾. Estudios de biología molecular pueden aportar al diagnóstico cuando los resultados citológicos son controvertidos.

En relación con los quistes del ducto tirogloso, el desarrollo de la glándula tiroides se produce entre la tercera y cuarta semana de vida intrauterina, a punto de partida de las células endodérmicas en el piso de la faringe. Este esbozo, llamado tubérculo impar, desciende medialmente hasta la altura del segundo al tercer anillo traqueal dando origen a las células foliculares, las cuales, en conjunto con las células C que se originan en la cresta neural, formarán la glándula tiroides. Durante su descenso, el tubérculo impar permanece unido al foramen cecum a través del conducto tirogloso, rodeando en su trayecto el hueso hioides. El conducto tirogloso desaparece entre la octava a décima semana de vida intrauterina, persistiendo aproximadamente en el 7% de la población adulta⁽⁶⁾.

La falta de obliteración del conducto tirogloso puede dar origen a quistes a lo largo de su trayecto. Clínicamente, se presenta en 75% a 90% de los casos como una masa cervical en la línea media. Comúnmente la forma de presentación clínica es indistinguible de una lesión benigna, siendo el diagnóstico definitivo posquirúrgico⁽⁶⁾, como fue el caso de nuestro paciente.

Conclusiones

Presentamos un caso de quiste de DTI, entidad extremadamente infrecuente, encontrándose descritos en la literatura escasos reportes. En la evaluación de la patología nodular tiroidea debemos considerarlo dentro del diagnóstico diferencial de los nódulos quísticos.

El tratamiento quirúrgico consiste en la enucleación del quiste preservando el tejido tiroideo, pero esta táctica requiere la confirmación previa del diagnóstico (por ejemplo, por punción).

Este es el segundo reporte en la literatura nacional.

Abstract

Intra-thyroid thyroglossal duct cyst is an extremely rare entity, there being no incidence statistics in literature.

Objective: to report the clinical case of intra-thyroid thyroglossal duct cyst, that presented as a solitary nodule of progressive growth in an adult patient, and to conduct a bibliographical review.

Conclusion: intra-thyroid thyroglossal duct cyst is an extremely unusual entity. Only case reports were

found in the literature. We need to consider this entity among the differential diagnostic of the thyroid structural pathology.

Resumo

O cisto do ducto tireogloso intratiroideo (DTI) é uma entidade extremamente infrequente, não se encontrando na literatura estatísticas sobre sua incidência.

Objetivo: descrever um caso clínico de cisto DTI, manifestado como nódulo solitário, de crescimento progressivo em um paciente adulto, e revisão bibliográfica.

Conclusão: o cisto de DTI é uma entidade extremamente infrequente. Na literatura somente estão disponíveis relatos de casos.

Deve ser considerado no diagnóstico diferencial da patologia estrutural tireoidea.

Bibliografía

1. **Sánchez G, Cabrera E.** Resección del quiste tirogloso con preservación del hueso hioides. *Rev Colomb Cir* 2014; 29:12-7.
2. **Rodríguez R, Pedetti P.** Quiste del conducto tirogloso: reporte de un caso intratiroideo. En: Congreso Uruguayo de Endocrinología y Metabolismo, Montevideo 2015.
3. **Álvarez Garcia N, Burgués Prades P, González Martínez-Pardo N, Simón Portero S, Fernández Atuán R.** El quiste tirogloso intratiroideo en el diagnóstico diferencial del nódulo tiroideo solitario: a propósito de 2 casos. *An Pediatr* 2015; 82(5): 360-1.
4. **Min KW, Jang SH, Song YS, Cho SH, Chon SH, Paik SS.** An unusual case of bronchogenic cyst mimicking thyroid cystic tumor. *Otorrinolaryngol Head Neck Surg* 2007; 137: 520-1.
5. **Haugen BR, Alexander EK, Bible KC, Doherty GM, Mandel SJ, Nikiforov YE, et al.** 2015 American Thyroid Association Management Guidelines for Adult Patients with Thyroid Nodules and Differentiated Thyroid Cancer: The American Thyroid Association Guidelines Task Force on Thyroid Nodules and Differentiated Thyroid Cancer. *TheThyroid* 2016; 26(1):1-133.
6. **Storani ME, Vázquez AM, Alcaraz GN, Gutiérrez S, Gauna A, Silva Croome M, et al.** Carcinoma en quiste tirogloso. *Rev Argent Endocrinol Metab* 2010; 47(3):18-24.
7. **Patrucco M, Faure E, Nistal-Coelho C, Moldes S, Caras-sai M.** Carcinoma papilar en quiste tirogloso. Propuesta de algoritmo diagnóstico y terapéutico. *Rev FASO* 2015; 22(1):63-9.