

Tratamiento de las fracturas no articulares de los metacarpianos excluido el primer dedo. Revisión bibliográfica sistematizada

Dres. Juan Del Castillo, Nicolás Casales, Paola Filomeno

Resumen

Las fracturas de los metacarpianos constituyen el 10% del total de las fracturas⁽¹⁾ y representan un 30%-50% de las fracturas de la mano⁽²⁾. La fractura del cuello del quinto metacarpiano es la más frecuente, también llamada *Boxer fracture*, corresponde al 20% de todas las fracturas de la mano. Para la gran mayoría de estas fracturas la literatura actual avala el tratamiento conservador, ya que son estables desde el principio o luego de una reducción cerrada⁽¹⁾. Se calcula que apenas un 5% tienen indicación quirúrgica. El propósito de nuestra revisión bibliográfica fue establecer los diferentes criterios que se utilizan para tratar en forma quirúrgica o no las fracturas no articulares de los metacarpianos excluido el primer dedo. Para ello realizamos una revisión sistematizada de los últimos diez años en mayores de 18 años, obteniendo 19 artículos que cumplían con nuestros criterios de inclusión. Nuestra estrategia de análisis fue revisar las indicaciones terapéuticas, frecuencia y justificaciones. Esta revisión sistematizada se organiza en tres grupos de trabajos, aquellos que se ocupaban del tratamiento ortopédico, los que indicaban el tratamiento quirúrgico y los que comparaban los resultados de ambos tratamientos entre sí. De sus resultados se puede concluir que no existe una indicación quirúrgica universalmente recomendada, ya que la literatura carece de estudios con nivel de evidencia I o II que vayan en esa dirección. De nuestra revisión se extrae cuáles son las indicaciones quirúrgicas más frecuentemente aceptadas en la literatura. Destacándose la angulación dorsal mayor a 30 grados, la malrotación y el acortamiento, los cuales determinan secuelas graves como el *crossfinger*, la pérdida de extensión o de fuerza de prensión. Finalmente, al no existir un consenso y hasta no contar con la suficiente evidencia científica, la decisión de la estrategia terapéutica recae sobre el cirujano ortopedista, quien debe elegirla según su experiencia, teniendo en cuenta la personalidad de la fractura, los materiales disponibles y la literatura revisada que lo avale.

Palabras clave: HUESOS DEL METACARPO
FRACTURAS ÓSEAS

Key words: METACARPAL BONES
BONE FRACTURES

Introducción

Las fracturas de los metacarpianos constituyen el 10% del total de las fracturas⁽¹⁾ y representan un 30%-50% de las fracturas de la mano⁽²⁾. La fractura del cuello del quinto metacarpiano es la más frecuente, también llamada *Boxer fracture*, corresponde al 20% de todas las fracturas de la mano (Hunter and Cowen, 1970). Frecuentemente consideradas triviales, Swanson en 1970 afirmaba que las fracturas de la mano pueden complicarse con deformidades por falta de tratamiento, rigidez por tratamiento excesivo, deformidades óseas y rigidez por un tratamiento incorrecto^(3,28). En 1963, Lipscomb afirmó que frecuentemente estas fracturas son tratadas como lesiones menores por el residente más joven, culminando en el desarrollo de grandes discapacidades. Según la anatomía del trazo se clasifican en tres grandes grupos: transversales, oblicuas (espirales), conminutas. Las transversales, las más frecuentes, se producen por una carga axial y se angulan dorsalmente por los músculos interóseos que actúan como fuerza deformante; las espirales se producen por mecanismos rotacionales y las conminutas por traumatismos de alta energía. Con respecto al sitio de la fractura, los metacarpianos centrales son los que más frecuentemente se fracturan a nivel diafisario, mientras que el quinto lo hace más a menudo a nivel del cuello⁽²⁰⁾. Hasta la primera parte del siglo XX estas fracturas se trataban de forma conservadora; toda la historia de la fijación de estas fracturas se desarrolla en los últimos 80 años gracias a los trabajos iniciales de Lambotte⁽³⁾.

Para la gran mayoría de estas fracturas la literatura actual avala el tratamiento conservador. Se calcula que apenas un 5% tiene indicación quirúrgica^(4,5). La mayoría de estas fracturas tienen indicación de tratamiento ortopédico, ya que son estables desde el principio o luego de una reducción cerrada⁽¹⁾. Sin embargo, como mencionáramos, algunas tienen indicación de tratamiento quirúrgico:

1. Fractura irreductible en forma cerrada.
2. Deformidad rotacional, espirales u oblicuas cortas.
3. Abiertas.
4. Pérdida segmentaria de hueso.
5. Politraumatismo con fractura en las manos.
6. Múltiples de mano o muñeca.
7. Lesiones con compromiso de partes blandas, vasos, nervios o tendones.
8. Reconstrucción/reimplantación.

El objetivo primario de nuestra revisión bibliográfica fue establecer los diferentes criterios que se utilizan para tratar en forma quirúrgica o no las fracturas de los metacarpianos. Como objetivo secundario buscamos

lograr un consenso y protocolizar en nuestro servicio el tratamiento de las fracturas no articulares de los metacarpianos con exclusión del primer dedo.

Pregunta de investigación

En los pacientes adultos, mayores de 18 años, cuándo está indicado el tratamiento quirúrgico versus el tratamiento ortopédico de las fracturas no articulares de los metacarpianos con exclusión del primer dedo, que permitan predecir los mejores resultados en cuanto a funcionalidad.

Material y método

Estrategia de búsqueda

Se realizó una búsqueda incluyendo las siguientes bases de datos: Medline (interfase Pubmed), SciElo, Lilacs, Google académico, Biblioteca Cochrane de acuerdo a los siguientes criterios.

Palabras clave: metacarpal AND fracture AND treatment OR management.

Criterios de inclusión:

- Artículos publicados de 2004 a 2014.
- Pacientes mayores de 18 años.
- Fractura de los metacarpianos menores.
- Artículos en español, inglés y portugués.

Criterios de exclusión:

- Artículos con material cadavérico.
- Artículos que involucraban el primer dedo.
- Asociación lesional con otras fracturas del miembro superior.
- Fracturas del primer metacarpiano.

De la búsqueda inicial, finalizada en diciembre de 2014, se obtuvieron un total de 683 artículos con las palabras claves mencionadas. Al limitar la búsqueda a los últimos diez años se obtuvieron 356 artículos. Cuando discriminamos los artículos que trataban sobre seres humanos quedamos con 286 artículos. Luego, limitamos la búsqueda por idiomas: inglés, español y portugués, seleccionando los artículos que trataran a pacientes mayores de 18 años, quedando con 179 artículos.

En la bibliografía consultada y en la búsqueda realizada en las distintas bases de datos no se encuentran trabajos similares cuyo objetivo fuera determinar las indicaciones de tratamiento quirúrgico u ortopédico de las fracturas no articulares de los metacarpianos menores.

Los trabajos consultados tienen como objetivo evaluar los resultados funcionales de los distintos tratamientos quirúrgicos u ortopédicos.

Por lo tanto, nuestra estrategia de análisis fue la siguiente: en aquellos trabajos que cumplían con nuestros

criterios de inclusión se evaluaron las diferentes estrategias terapéuticas, indicaciones, frecuencias y justificaciones.

Resultados

Análisis de los datos

Se procedió a filtrar los artículos según el título y se realizó la lectura de los 179 *abstracts* seleccionando aquellos que cumplieran con el propósito de nuestra investigación. Es decir, aquellos que trataban sobre el tratamiento de las fracturas no articulares de los metacarpianos menores. Los *abstracts* fueron estudiados por dos revisores independientes que aplicando los criterios de exclusión seleccionaron 19 artículos.

De los artículos seleccionados se destaca un ensayo clínico controlado y nueve trabajos de cohortes, seis prospectivos y tres retrospectivos. El resto consiste en estudios clínicos. Los niveles de evidencia se discriminan de la siguiente manera: un ensayo clínico controlado nivel I, cuatro estudios nivel II, trece estudios nivel III y un estudio nivel IV.

Contabilizando el total de los estudios de nuestra revisión: 1.087 pacientes con fracturas no articulares de los metacarpianos con exclusión del primer dedo.

Extracción de datos

Se extrajeron los datos relevantes de los 19 artículos seleccionados incluyendo: tamaño de la muestra, características de los pacientes, características de las fracturas, tipo de tratamiento quirúrgico u ortopédico, sus resultados funcionales y seguimiento.

De los 19 artículos seleccionados, 12 manejan el tratamiento quirúrgico, 5 manejan el tratamiento ortopédico y 2 estudios comparan el tratamiento quirúrgico con el ortopédico.

Algunas características de los estudios incluidos se muestran en la tabla 1.

De los 12 estudios que manejan el tratamiento quirúrgico las indicaciones que se enumeran son las siguientes según su frecuencia:

1. Angulación dorsal > 30 grados.
2. Acortamiento > 5 mm.
3. Malrotación.
4. Abierta.
5. Irreductible.
6. Pérdida de stock óseo.
7. Conminución.
8. Asociada a PTM.
9. Reimplante.
10. Fractura oblicua larga.
11. Intolerancia al tratamiento ortopédico.

De todas estas indicaciones, las que se presentan en la totalidad de los trabajos son la angulación dorsal y el acortamiento, cuyas medidas en algunos casos difieren en la magnitud.

La tercera indicación que se repite en casi la totalidad de los trabajos es la deformidad rotacional o malrotación (figura 1).

Valoración de la medida de los resultados en los estudios

Todos los estudios de nuestra revisión valoran los resultados funcionales de la mano. Esto incluye: la fuerza de prensión y la capacidad de extensión, todo lo que se ve afectado por la reducción de la fractura, el grado de angulación secuelar del foco, el acortamiento del metacarpiano, la deformidad rotacional y la consolidación.

Destacamos que los resultados de la gran mayoría de los estudios están potencialmente sesgados, ya que la elección del tratamiento a realizar en los pacientes de los diferentes grupos no era aleatoria. También en los trabajos comparativos el número de pacientes en cada grupo es muy dispar y no es tenido en cuenta.

Dada la heterogeneidad entre los estudios obtenidos, dividimos a priori tres grandes subgrupos de estudios para analizar los resultados (tabla 2).

Estudios que analizan el tratamiento quirúrgico y sus resultados

En nuestra revisión contamos con 12 artículos que tratan quirúrgicamente las fracturas no articulares de los metacarpianos, de los cuales siete evalúan los resultados de una determinada técnica quirúrgica. En todos se obtuvieron buenos resultados funcionales, logrando la consolidación de la fractura con parámetros radiológicos aceptables, sin afectación de la fuerza de prensión, ni déficit en la extensión. Por amplio margen vemos que la técnica más estudiada es el enclavijado con Kirshner con sus variantes anterógrado (Kelschetal), retrógrado (Sang Ki LeeKim y colaboradores) (HansH y colaboradores), transversos (Potenza y colaboradores) e inclusive una modalidad con Kirshner predoblado (Mohammed y colaboradores). Destacamos del trabajo de Potenza y colaboradores, que estudian la técnica con Kirshner transversos en el contexto de un severo complejo secundario y que obtuvieron excelentes resultados funcionales. Margic y colaboradores realizaron un estudio prospectivo con 100 pacientes donde se usó un sistema de FFEE en fracturas cerradas de metacarpiano obteniendo resultados comparables al tratamiento conservador. Mumtaz y colaboradores llevaron a cabo el único trabajo de nuestra revisión que analiza el tratamiento con reducción abierta y fijación con placa y tornillos AO. Refieren lograr una reducción anatómica de la

Tabla 1. Características de los estudios incluidos.

Autor y col (año), Revista, País, Tipo de estudio Nivel de evidencia	Grupo de pacientes	Objetivo	Resultados en cuanto a criterios de indicación quirúrgica u ortopédica	Comentarios
Georg Kelsch y col (2004), Arch Orthop Trauma Surg, Alemania Estudio clínico retrospectivo de cohortes NE III	35 pacientes tratados con enclavijado intramedular con al menos dos Kirschner	Evaluar los resultados funcionales del enclavijado intramedular con Kirschner de las fracturas diafisarias de metacarpiano	1. Angulación dorsal >30° 2. Acortamiento > 5 mm	Excelentes resultados funcionales a consecuencia de la no disección de partes blandas
Hofmeister y col (2008), J Hand Surg Am, EEUU ensayo clínico controlado, NEI	81 pacientes randomizados en dos grupos: Grupo 1 yeso SAC VOR con MCP en extensión Grupo 2 con MCP en flexión	Evaluar la eficacia de dos métodos de inmovilización en función del tiempo, durabilidad, tolerancia y resultados funcionales		Los resultados fueron similares en ambos grupos favoreciendo levemente al grupo de MCP en extensión, pero sin diferencias significativas
Potenza y col (2012), Injury, Italia Estudio clínico retrospectivo, NE III	28 pacientes, seguimiento 25 meses promedio	Evaluar la eficacia del tratamiento quirúrgico con Kirschner transversos en las fracturas del cuello del 5° dedo con un complejo secundario importante	1. Angulación > 30° 2. Malrotación	Resultados favorables con buen rango de movimiento Angulación residual 7° promedio diferencia significativa con la inicial DASH = 5
Sang Ki Lee Kim y col (2013), Eur J Orthop Surg Traumatol, Corea Estudio clínico prospectivo, NE II	56 pacientes, 65 fracturas, seguimiento 13 meses	Evaluar resultados del tratamiento con enclavijado percutáneo retrógrado intramedular con múltiples Kirschner	1. Angulación dorsal > 20° 4° dedo 2. Angulación dorsal >30° 5° dedo 3. Angulación dorsal >15° 2° y 3° 4. Conminución ósea 5. Malrotación 6. Intolerancia al tratamiento ortopédico 7. Acortamiento > 5 mm 8. Fractura oblicua larga	DASH promedio 8.7 TAM resultado comparable al de un dedo sano Facilita la movilización precoz
Tagigami y col (2010), Hand Surgery, Japón, Estudio clínico retrospectivo de cohortes, NE III	71 pacientes con 78 fracturas Grupo 1 Fijación con placa de bajo perfil Grupo 2 Enclavijado con Kirschner	Comparar resultados funcionales entre ambos grupos	1. Fractura irreductible 2. Fractura inestable 3. Fractura abierta	Tienen un resultado comparable sin diferencias significativas en lo que refiere a los resultados funcionales
Orbay y col (2006) Hand Clinics, EEUU, Estudio clínico de cohortes retrospectivo NE III	150 fracturas en 125 pacientes 12 semanas de seguimiento como mínimo	Comparar el uso de enclavijado intramedular con Kirschner bloqueado y no bloqueado para fracturas de metacarpianos y falanges	1. Fracturas desplazadas 2. Malrotación 3. Angulación >60° en 5° dedo, > 45° en 4° y > 30° en el resto	TAM, fuerza de prensión, escala analógica de dolor, angulación residual, acortamiento resultados comparables en ambos grupos sin diferencias significativas. El enclavijado bloqueado puede extender la indicación de esta técnica para fracturas espirales o conminutas y reduce el uso de férula posoperatoria
Ozturk y col(2008) Injury, Turquía, Estudio clínico de cohortes prospectivo NE III	Seis meses de seguimiento de ambos grupos clínico y radiológico	Investigar el resultado funcional del tratamiento conservador de fracturas del cuello del 5° metacarpiano con angulación < y > 30°	<45° de angulación, tratamiento conservador	Fuerza de prensión, rango de movimiento, dolor, satisfacción del paciente, fueron similares en ambos grupos sin diferencias significativas
Riazuddin Mohammed y col (2011), Journal of Orthopaedic Surgery and Research Reino Unido, Estudio clínico retrospectivo NE III	18 fracturas de 5° dedo y 2 fracturas de 4° dedo	Evaluar los resultados de utilizar una técnica de enclavijado con Kirschner predoblado	Angulación >30° Deformación rotacional	El Kirschner elástico predoblado actúa como una fijación de tres puntas brindando adecuada estabilidad y permitiendo la movilización temprana
Strub y col (2010) The Journal of Hand Surgery European Volume Estudio clínico prospectivo de cohortes pseudorandomizado NEII	40 pacientes con 30 a 70 grados de angulación del foco de fractura fueron tratados con reducción cerrada y Kirschner intramedular o tratamiento conservador sin reducción 12 meses de seguimiento	Comparar resultados del tratamiento de fracturas de cuello de 5° metacarpiano con Kirschner intramedulares versus tratamiento conservador sin reducción Hipótesis cirugía ofrece mejores resultados funcionales	Se evaluó rango de movimiento, fuerza de prensión, no se obtuvieron diferencias significativas entre ambos grupos El grupo de cirugía presentó mejores resultados con respecto a la satisfacción del paciente y el resultado estético	El enclavijado intramedular ofrece un mejor resultado estético pero no funcional Se beneficiarían del tratamiento quirúrgico los trabajadores manuales

(sigue en la página siguiente)

Tabla 1. (viene de la página anterior)

Autor y col (año), Revista, País, Tipo de estudio Nivel de evidencia	Grupo de pacientes	Objetivo	Resultados en cuanto a criterios de indicación quirúrgica u ortopédica	Comentarios
Margic y col (2006) Journal of Hand Surgery. Eslovenia. Estudio clínico prospectivo NE II	100 pacientes con fracturas cerradas de metacarpianos Segimiento tres años	Evaluar el resultado de un sistema de FFEE en el tratamiento de las fracturas de metcarpiano y falanges	1. Acortamiento > 3 mm 2. >10° angulación 3. > 30° angulación en cuello 4. Malrotación	Los resultados fueron buenos TAM > 230° comparable con el tratamiento conservador
Umar Mumtaz y col. Turkish Journal of Trauma & Emergency Surgery. Turquía Estudio clínico prospectivo NE II	42 pacientes tratados con ORIF con AO placas y tornillos, tres años de seguimiento	Evaluar los resultados funcionales de osteosíntesis con placa y tornillos en la fractura de metcarpiano	Fractura inestable Fracturas múltiples Fractura abierta Segmentaria Pérdida ósea Reimplante	Buenos resultados (TAM =210°) en 24 (73%) de las fracturas Pobre resultado, 1 caso (TAM <180°)
Han Sh. y col. Eur J Orthop Surg Traumatol. (2013) Estudio clínico retrospectivo NE III	40 pacientes tratados con enclavijado retrógrado	Evaluar los resultados clínica y radiológicamente del enclavijado retrógrado midiendo el grado de angulación residual	1. Angulación dorsal >30 ° 2. Malrotación	La angulación promedio a nivel del foco fue en el plano coronal de 2,7° y en plano sagital de 1,0 ° No se evidenció ningún grado de acortamiento
Facca y col (2010) Orthopaedics & Traumatology: Surgery & Research, Francia, Estudio clínico comparativo de cohortes prospectivo NE IV	38 fracturas, 18 tratadas con placa bloqueada y 20 tratadas con Kirshner	Comparar los resultados funcionales entre el tratamiento con placa bloqueada vs Kirshner en las fracturas del cuello del 5° dedo	1. Angulación > 45° 2. Mal rotación	No hubo diferencias significativas en lo que respecta al dolor, DASH score, fuerza de prensión, tiempo fuera del trabajo o desplazamiento de la cabeza La movilización activa fue significativamente mejor en el grupo de Kirshner. No justifica el costo de usar un implante bloqueado
Fujitani y col (2012) J Orthop Sci Japón, Estudio clínico de cohortes prospectivo NE III	30 pacientes, 15 tratados con Kirshner intramedular y 15 tratados con placa de bajo perfil 12 meses de seguimiento	Comparar resultados funcionales entre ambas técnicas quirúrgicas	1. Angulación dorsal > 30° 2. Acortamiento > 3 mm	No hubo diferencias significativas en cuanto a la consolidación ósea ni las angulaciones finales El grupo tratado con enclavijado intramedular tuvo resultados significativamente mejores en cuanto al rango de movimiento, mientras el grupo de placa tuvo mejores resultados en fuerza de prensión
Westbrook col(2008) J Hand Surg Eur. Reino Unido Estudio clínico retrospectivo de cohortes NE III	Tratamiento Q (Kirshner o placa) vs tratamiento ortopédico	Evaluar los resultados clínica y radiológicamente valorando la consolidación viciosa y sus repercusiones funcionales		La magnitud de la angulación inicial no tuvo ninguna consecuencia en el resultado funcional entre ambos grupos
Tavassoli y col(2005) J Bone Joint Surg Am. Estudio clínico prospectivo de cohortes NE III	Cuatro años de seguimiento 263 pacientes Se compararon tres tipos de técnicas de tratamiento ortopédico y sus resultados funcionales	Evaluar la posición de inmovilización de la articulación metacarpofalángica y la interfalángica y su repercusión en el resultado a corto plazo y la alineación de la fractura	1. Con la articulación metacarpofalángica en flexión y movimiento completo de la interfalángica 2. Metcarpofalángica en extensión y movimiento completo de la interfalángica 3. Metcarpofalángica en flexión y la interfalángica en extensión sin movimiento en la interfalángica	No existe diferencia entre el rango de movimiento, la fuerza de prensión o la reducción de la fractura con ninguna de las tres técnicas

(sigue en la página siguiente)

Tabla 1. (viene de la página anterior)

Autor y col (año), Revista, País, Tipo de estudio Nivel de evidencia	Grupo de pacientes	Objetivo	Resultados en cuanto a criterios de indicación quirúrgica u ortopédica	Comentarios
Ozer y col (2008) J Hand Surg, EEUU. Estudio clínico de cohortes prospectivo NE III	52 fracturas cerradas. 38 pacientes tto. con enclavijado intramedular. Seguimiento 18 semanas 14 tratados con placa y tornillos Seguimiento 19 semanas	Comparar el resultado clínico y radiológico entre la fijación con placa y tornillos versus el enclavijado con Kirshner en el tto. de las fracturas extraarticulares de metacarpiano	1. Malrotación 2. Fracturas diafisarias angulación > 10° en 2° dedo, > 20° en 3 y 4° dedo y > 30° en 5° dedo. 3. Fracturas del cuello angulación > 60° 5to dedo, > 40° para el resto.	TAM no tuvo diferencias significativas DASH 9,47 para Kirshner y 8,07 placa Tiempo quirúrgico menor con Kirshner pero mayor pérdida de reducción que con placas Ningún tratamiento fue superior
Debnath UK y col (2004) J Hand Surg Br. Estudio clínico prospectivo NE III	27 pacientes	Describe el uso de un yeso corto de mano que deja libre la articulación metacarpofalángica y el puño para fracturas desplazadas diafisarias de metacarpiano		La angulación inicial fue de 40 grados promedio. La angulación final a los 12 meses de tto. fue de 8 grados.
Al-Qattan MM (2008) J Hand Surg Eur. Arabia Saudita, Estudio clínico prospectivo NE III	42 pacientes, 54 fracturas Seguimiento un año	Evaluar resultado funcional de tratamiento conservador de fracturas oblicuas largas	Tratadas con férula palmar de puño y movilización inmediata de las articulaciones	Todas las fracturas consolidaron. La pérdida de extensión al igual que la fuerza de prensión fue progresivamente recuperándose hasta llegar a 94% de la mano contralateral

Tabla 2

1. Estudios que analizan el tratamiento quirúrgico y sus resultados.
2. Estudios que analizan el tratamiento ortopédico y sus resultados.
3. Estudios que analizan y comparan los resultados entre el tratamiento quirúrgico y el ortopédico.

fractura generando una fijación estable que permite la movilización precoz de las articulaciones vecinas sin perder la reducción y evitando así la rigidez.

Los cinco restantes son artículos que comparan los resultados finales entre dos técnicas quirúrgicas. Orbay y colaboradores comparan en 150 pacientes los resultados entre Kirshner bloqueado y no bloqueado. Takigami y colaboradores, al igual que Ozer y colaboradores, comparan el tratamiento con placa y tornillos versus enclavijado intramedular con Kirshner. Facca y colaboradores realizan un trabajo comparativo utilizando una placa bloqueada versus Kirshner intramedular, mientras que Fujitani y colaboradores comparan el tratamiento con placa de bajo perfil con el enclavijado intramedular. De estos trabajos comparativos podemos decir que ninguno demostró que un tratamiento sea significativamente superior a otro. En el trabajo de Facca y colaboradores los autores concluyen que el costo del implante bloqueado no está justificado al no encontrar diferencias en sus resultados.

Estudios que analizan el tratamiento ortopédico y sus resultados

Contamos con cinco artículos que analizan el tratamiento ortopédico. Debnath y colaboradores estudian en 27 pacientes el tratamiento con un yeso corto de mano que deja libre la articulación metacarpofalángica obteniendo buenos resultados. Realizan reducción cerrada e inmovilización con este yeso. La angulación inicial fue de 40 grados resultando la angulación final a los 12 meses de 8 grados. La reducción de la fractura se perdió en tres pacientes en los cuales la angulación final fue de 15 grados (1) y 20 (2). Al Qattan y colaboradores en su estudio prospectivo con 42 pacientes tratan fracturas espirales u oblicuas largas con una férula palmar de puño y movilización inmediata de todas las articulaciones. Obtuvieron buenos resultados con el 100% de las fracturas consolidadas sin pérdida de extensión definitiva y con una pérdida de fuerza de prensión de 6% al año. Tavassoli y colaboradores comparan el resultado a corto plazo de tres tipos de técnicas de inmovilización para fracturas no articulares de metacarpianos. Evaluando la posición de inmovilización de la articulación metacarpofalángica y la interfalángica y su repercusión en la alineación de la fractura en 263 pacientes. Los autores afirman que durante las cinco semanas de tratamiento con cualquiera de estas técnicas no existe diferencia entre el rango de movimiento, la fuerza de prensión o la reducción de la fractura⁽³⁵⁾. Esto contradice la técnica convencional donde la articulación metacarpofalángica debe ser in-

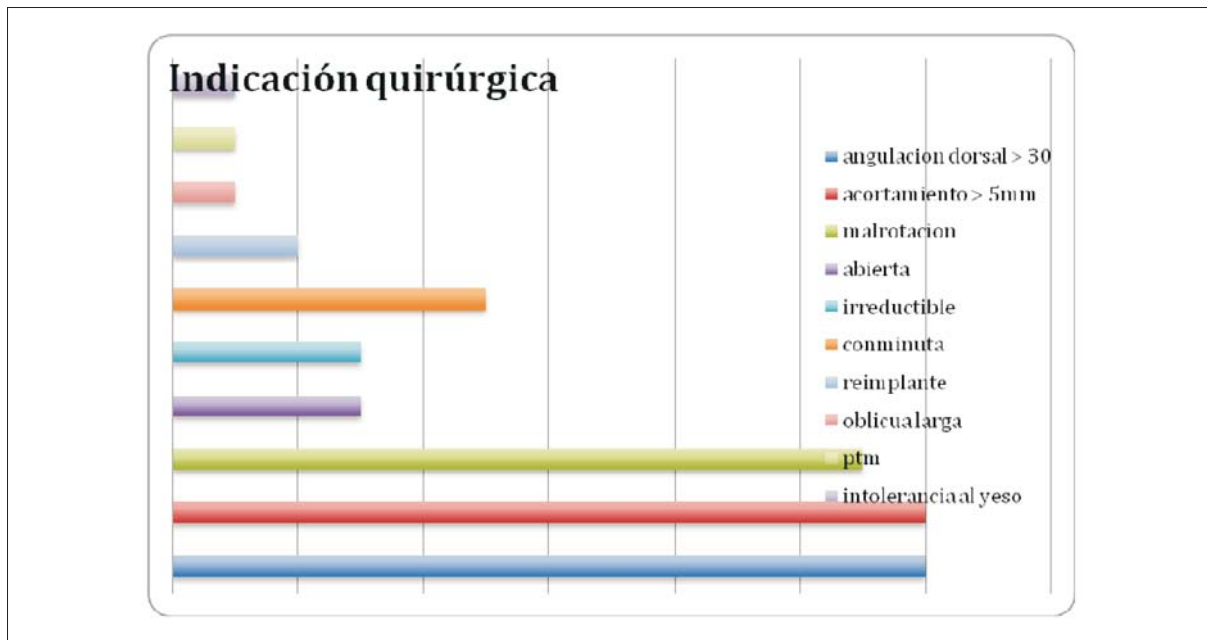


Figura 1.

movilizada en flexión para prevenir la pérdida de extensión a nivel de dicha articulación. En definitiva, la tolerancia del paciente y la preferencia del cirujano con la técnica son los elementos que influyen en mayor medida la opción de inmovilización. Ozturk y colaboradores llevaron adelante un estudio comparativo de cohortes donde compararon el resultado del tratamiento conservador según la angulación final de la fractura menor o mayor a 30 grados. No evidenciaron diferencias significativas entre ambos grupos concluyendo que puede realizarse el tratamiento conservador en fracturas del cuello del quinto metacarpiano con una angulación <45 grados. Hoffmeister y colaboradores realizaron un ensayo clínico controlado configurando el trabajo con mejor nivel de evidencia de nuestra revisión, en el cual compararon dos tipos de inmovilización del cuello del quinto metacarpiano cuya diferencia sustancial radicaba en la posición de la articulación metacarpofalángica en flexión o extensión. Concluyen que no existen diferencias en cuanto a la reducción de la fractura, con mejores resultados aunque no significativos a favor del grupo con la articulación metacarpofalángica en extensión en lo concerniente a tolerancia del tratamiento, durabilidad y menor tiempo de colocación del yeso.

Estudios que comparan los resultados del tratamiento quirúrgico con el ortopédico

En nuestra revisión encontramos dos estudios que comparan los resultados del tratamiento quirúrgico con el ortopédico. Son los trabajos de Westbrook y colabora-

dores y Sturb y colaboradores. El primero compara retrospectivamente el resultado del tratamiento conservador con el tratamiento quirúrgico con Kirschner intramedulares o placas en fracturas del quinto metacarpiano. Revisaron 218 fracturas tratadas ortopédicamente y 40 quirúrgicamente. Las medidas de resultados incluyen la fuerza de prensión y el uso del DASH score (Disabilities of the Arm, Shoulder and Hand). Se evaluó la presencia de consolidación viciosa y se midió clínica y radiológicamente el acortamiento y la angulación palmar. No encontraron diferencias significativas a favor de ninguno de los tratamientos en lo que respecta a las fracturas del cuello. Sin embargo, los resultados finales de las fracturas diafisarias demostraron que el tratamiento conservador era significativamente superior con DASH ($P \frac{1}{4} 0,001$), SportsDash ($P \frac{1}{4} 0,009$) y resultado estético ($P \frac{1}{4} 0,013$) que el tratamiento quirúrgico. Sturb y colaboradores en su estudio prospectivo de cohortes comparan el resultado del enclavijado endomedular con Kirshner versus el tratamiento conservador con férula en las fracturas de cuello, no encontrando diferencias significativas en cuanto a los resultados finales. Solamente el grupo tratado con enclavijado presentó mayor satisfacción con el resultado cosmético. Los resultados clínicos en su mayoría fueron cotejados con el TAM (Total active motion) y el DASH.

Según la Sociedad Americana de Cirugía de la Mano, el TAM se define como la flexión activa de la articulación metacarpofalángica y la interfalángica sumadas.

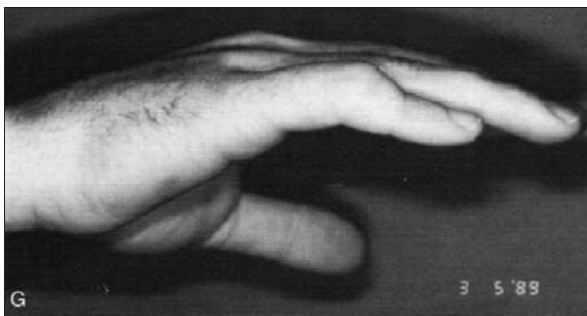

Figura 2. Fractura de metacarpiano extrarticulillar. Tomado de Clin Orthop Research 2006; 445

- TAM > 210° se considera bueno.
- TAM 210°-180° se considera aceptable.
- TAM <180° se considera pobre.
- TAM normal = 260°.

Discusión

En primer lugar debemos decir que queda evidenciado luego de nuestra revisión que el tratamiento conservador tiene buenos resultados funcionales en la gran mayoría de las fracturas no articulares de los metacarpianos menores. Sin embargo, para contestar nuestra pregunta inicial debemos encontrar en la literatura revisada las causas que justifiquen la conducta quirúrgica.

Del análisis de los trabajos revisados se desprende que el tratamiento quirúrgico está justificado en los casos donde la angulación dorsal, el acortamiento o la malrotación presentes sean de tal magnitud que lleven a una consolidación viciosa con un resultado funcional pobre y un déficit estético significativo. También lo está cuando es imposible reducir o mantener una reducción estable en una posición aceptable. Posiciones inaceptables son definidas por acortamiento mayor a 43 mm, angulaciones mayores a 30 grados y cualquier deformidad rotacional⁽⁹⁾.

Geissler y colaboradores sostienen que las fracturas transversas y oblicuas cortas tienden a angularse dorsalmente por las fuerzas deformantes impuestas por los músculos flexores intrínsecos. Cada 2 mm de acortamiento se evidencia 8% de pérdida de fuerza en la prensión y algo así como 7 grados de extensión lag⁽⁷⁾ (figura 2).

El acortamiento aparentemente afecta los músculos interóseos, con 10 mm de pérdida de longitud. Se estima un 55% de pérdida de fuerza muscular, lo que incide directamente en la fuerza de prensión⁽⁸⁾. Bimforf y colaboradores refieren que el acortamiento muscular concomitante y su tono alterado lleva progresivamente a una prensión débil luego de los 30 grados de angulación dorsal aproximadamente⁽²³⁾. Strauch y colaboradores su-

gieren que las fracturas de la diáfisis con acortamiento de hasta 6 mm tienen solo un efecto cosmético. Pero estudios biomecánicos reflejan que angulaciones mayores a 30 grados y acortamiento mayor de 3 mm pueden afectar la fuerza de prensión significativamente⁽¹¹⁾.

En nuestra revisión una de las causas más frecuentes de indicación quirúrgica fue la angulación dorsal mayor a 30 grados, lo cual nos hace preguntarnos por qué se quiere evitar la consolidación del foco en angulación dorsal. La angulación dorsal característica de las fracturas transversales se tolera mejor sobre todo cuando la fractura afecta a los metacarpianos cuarto y quinto, o cuando afecta al extremo distal de la diáfisis. La angulación dorsal tiene varios efectos indeseables:

- 1) La cabeza del metacarpiano sobresale en la palma y puede provocar dolor crónico al asir objetos.
- 2) Puede haber una hiperextensión compensadora de la articulación metacarpofalángica causante de una deformidad secundaria en pseudogarra con la extensión completa del dedo.
- 3) Para los pacientes la prominencia dorsal es estéticamente desagradable.
- 4) Si existe acortamiento del metacarpiano los músculos intrínsecos se acortan y pierden su tono muscular, debilitándose y afectando la prensión^(18,19,26).

Encontramos estudios que separan las indicaciones según cuál sea el metacarpiano afectado. La distinción radica en la movilidad, por ejemplo el quinto y el cuarto dedo, denominados en la nomenclatura anglosajona como *little* y *ring finger*, respectivamente, permiten hasta 20 grados de angulación. A diferencia del segundo o tercer dedo, que dada su menor movilidad en la carpometacarpiana no tolera más de 10 grados de angulación. Hacen diferencias bien marcadas donde la angulación máxima tolerada es de 10 grados para el segundo y tercer dedo y de 20 grados para el cuarto, mientras que el quinto tolera 30 grados de angulación^(10,16).

Ali y colaboradores realizan un estudio biomecánico cadavérico que determinó cómo la angulación de la fractura afectaba los músculos intrínsecos de la mano para realizar la prensión. Según el estudio, angulaciones de hasta 30 grados no generaban diferencias significativas con la biomecánica normal, aunque desplazamientos mayores alteraban la longitud muscular afectando el tono muscular y la fuerza de prensión⁽³⁸⁾.

Birndorf y colaboradores identifican en un estudio similar una deficiencia del sistema flexor cuando la angulación de la fractura excedía los 30 grados. Ambos trabajos sugieren que el límite superior aceptable de desplazamiento es de 30 grados. Sin embargo, estudios clínicos de Ford y colaboradores sugieren que en el caso

del cuello del quinto metacarpiano se puede tolerar hasta 70 grados de angulación debido a la movilidad de su articulación capometacarpiana.

Stadius Muller y colaboradores encontraron buenos resultados luego de tratamiento conservador con fracturas anguladas de hasta 70 grados. Van Aaken y colaboradores trataron ortopédicamente 25 fracturas de quinto dedo con una angulación entre 30 y 75 grados con buenos resultados funcionales.

Debnath y colaboradores van en dirección contraria a lo que hemos revisado sobre la indicación de la cirugía, que cuando se basaba en la angulación, la mayoría de los autores hablaban de 30 grados de angulación como punto de corte. Este autor trató ortopédicamente fracturas con un promedio de angulación inicial de 40 grados con buenos resultados⁽³⁷⁾. Westbrook y colaboradores estudiaron 105 fracturas de cuello de metacarpiano concluyendo que la severidad de la angulación inicial no afectaba el resultado final. Existen pocos estudios que comparan las diferentes técnicas quirúrgicas para las fracturas del cuello del quinto metacarpiano. Winter y colaboradores compararon el tratamiento con Kirshner transversos y enclavijado intramedular en un estudio prospectivo randomizado cuyos resultados fueron levemente superiores para el grupo de enclavijado intramedular. Como se evidenció anteriormente, la indicación quirúrgica por angulación dorsal no es universalmente aceptada, esto puede verse reflejado aún más en el trabajo de la UK Hand Surgery, que mediante una encuesta *online* interrogó a todos los expertos de cirugía del miembro superior sobre sus indicaciones quirúrgicas. Las diferencias notables entre los cirujanos de un mismo territorio se aprecian en la figura 3.

En lo que se refiere a fracturas en atletas de contacto encontramos que Geissler y colaboradores recomiendan la osteosíntesis con placa y tornillos siempre y cuando el retorno a la actividad deportiva sea lo deseado. Se recomiendan placas de 2 mm con cuatro corticales proximales y distales al foco⁽¹²⁾.

Hansh y colaboradores y Freeland y colaboradores mencionan que algunos patrones fracturarios son considerados inherentemente inestables y deberían de ser fijados desde el inicio, como las fracturas transversas desplazadas y las oblicuas, ya sean largas o cortas desplazadas^(13,21). Según la literatura clásica la personalidad de estas fracturas casi siempre termina produciendo acortamiento, lo que conlleva una falta de extensión, reduciendo la fuerza de prensión.

La angulación promedio luego del tratamiento quirúrgico instituido fue de 2,7° en el plano coronal y de 1,0° en el plano sagital durante el seguimiento. No evidenciaron ningún caso de acortamiento. El promedio de TAM fue de 92,0% ± 6,2% (rango, 84,6%-100%), y el

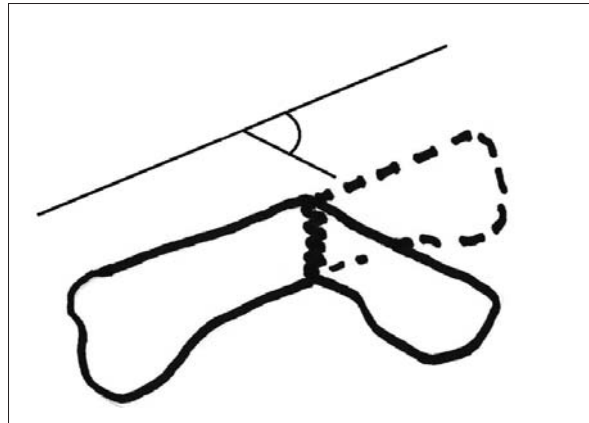


Figura 3. Medida de la angulación de las fracturas de los metacarpianos. Tomado de Open Orthop J 2012; 6 (suppl 1): 43-53

DASH score fue de $2,8 \pm 1,2$ (rango, 0-6). Sin embargo, Al Qattan y colaboradores analizan el tratamiento conservador de fracturas espirales u oblicuas largas de la diáfisis de los metacarpianos. En su estudio todas las fracturas consolidaron y la pérdida de extensión que presentaron todos los dedos luego fue recuperada completamente. La fuerza de prensión en la mano lesionada alcanzó el 94% de la fuerza de la mano contralateral a un año de la lesión⁽³⁴⁾. Por lo tanto, no se puede en este tipo de fracturas subestimar el alcance del tratamiento ortopédico. Según Green, Opgrande y Westphal, una malrotación de 5 grados en la diáfisis de un metacarpiano puede producir una superposición digital de 1,5 cm. La malrotación es difícil de evaluar radiológicamente, se evidencia mejor clínicamente al pedirle al paciente que flexione simultáneamente todos los dedos. La punta de los mismos debe apuntar hacia el tubérculo del escafoides sin superponerse, manteniendo las articulaciones metacarpofalángica e interfalángica proximal en flexión^(14,17).

Royle y colaboradores estudiaron la rotación colocando la palma plana y midiendo el ángulo entre la uña y la horizontal, si era > 10 grados solía ser necesaria la intervención quirúrgica. De los estudios que comparan el tratamiento quirúrgico versus el ortopédico podemos decir que ninguno concluye la superioridad de un procedimiento sobre el otro. En el caso de Westbrook y colaboradores se destaca que evaluaron el resultado de 218 fracturas de quinto dedo tratadas de forma ortopédica sin ningún intento de reducción a nivel del foco y las compararon con 44 fracturas que fueron tratadas de forma quirúrgica luego de reducción y fijación con placas o Kirshner. Concluyeron que la magnitud de la angulación palmar no afectó el resultado en las 105 fracturas de cuello de quinto dedo ni en las 113 fracturas diafisarias tratadas ortopédicamente, lo cual contrasta fuertemente con los trabajos que justifican la in-

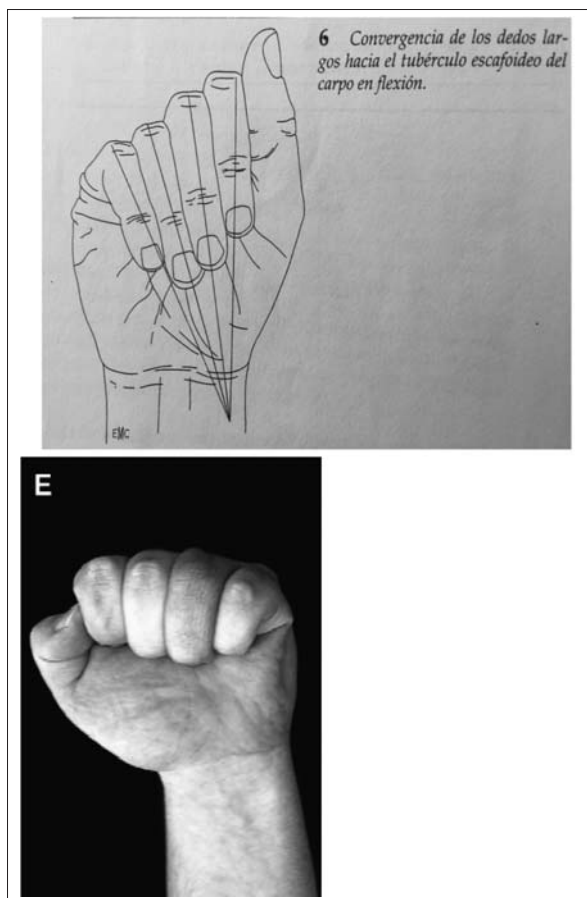


Figura 4. Opciones de fijación de fracturas inestables de falanges y metacarpianos. Tomado de Hand Clin 2006; 22:287-95.

dicación quirúrgica por las secuelas que trae la consolidación viciosa en angulación dorsal. Comparado con las 18 fracturas de cuello de quinto dedo tratadas quirúrgicamente no existieron diferencias significativas con respecto a los resultados funcionales. Para fracturas mediodiafisarias los resultados medidos con DASH score fueron significativamente mejores para el grupo de tratamiento ortopédico. Este trabajo concluye que el grado de angulación palmar no impide el tratamiento conservador ni tampoco altera los resultados funcionales. Con respecto a la comparación con el tratamiento quirúrgico este último no aportó ventajas en el caso de la fractura del cuello del quinto metacarpiano y, sin embargo, demostró tener peores resultados funcionales y estéticos en el caso de la fractura diafisaria⁽³³⁾. Del trabajo comparativo de Sturb y colaboradores se concluye que los pacientes tratados quirúrgicamente tenían un mejor resultado estético. A pesar de presentar la cicatriz operatoria, los pacientes reflejaban mayor satisfacción que aquellos que luego del tratamiento conservador permanecieron con la secuela de perder el nudillo del dedo afectado. Se hace evidente en nuestra revisión que los trabajos de Debnath y co-

laboradores, Tavassoli y colaboradores, Al Qattan y colaboradores, Ozturk y colaboradores y Hofmeister y colaboradores le dan al tratamiento ortopédico un lugar muy importante en la resolución de este tipo de fracturas, donde ninguna técnica conservadora parece tener el suficiente nivel de evidencia como para ser recomendada por sobre las otras. La revisión Cochrane de Poolman (2005) comparó el tratamiento tradicional con inmovilización con yeso con el tratamiento funcional. No encontró que ninguna modalidad fuera superior en lo que refiere a los resultados funcionales a largo plazo⁽³⁶⁾. No existe consenso en la literatura acerca de si el tratamiento de las fracturas del cuarto y quinto dedo deben ser tratadas de forma conservadora o quirúrgica. Este metaanálisis de Cochrane sobre ensayos clínicos controlados sobre el tratamiento conservador del quinto metacarpiano establece que no puede recomendarse ningún protocolo de tratamiento dada la pobre calidad de los estudios incluidos en el mismo. A pesar de lo cual se reportan buenos resultados clínicos luego del tratamiento conservador en dicha revisión. Las revisiones acerca del tratamiento quirúrgico de Geissler y colaboradores, Haughton y colaboradores, Simon y colaboradores, Henry y colaboradores, Kammath y colaboradores y Kawamura y colaboradores concuerdan con nuestros resultados, destacándose las mismas indicaciones quirúrgicas en su gran mayoría^(7,10,12,17,20,40).

En definitiva, el manejo de las fracturas de los metacarpianos se basa en un justo balance entre estabilidad y movilidad versus adhesiones y rigidez. El cirujano ortopédico es el líder del equipo y debe mediar entre ambos extremos a favor de la movilidad precoz. Al finalizar nuestra revisión podemos afirmar que una de las limitaciones de nuestro trabajo es el pequeño número de estudios que existen con buen nivel de evidencia y su gran heterogeneidad, lo que hace compleja la comparación de resultados. Además, vale destacar la carencia de estudios que existe sobre el tratamiento ortopédico en la literatura revisada en los últimos diez años, en la cual por amplia mayoría se encuentran más trabajos que analizan el tratamiento quirúrgico.

Conclusiones

Nuestra revisión concluye que no existe una indicación quirúrgica universalmente recomendada, ya que la literatura carece de estudios con nivel de evidencia I o II que vayan en esa dirección. De nuestra revisión se desprenden cuáles son las indicaciones quirúrgicas más frecuentemente aceptadas en la literatura, destacándose la angulación dorsal mayor a 30 grados, la malrotación y el acortamiento, las cuales determinan secuelas graves como el *crossfinger*, la pérdida de extensión o de fuerza de prensión. Al mismo tiempo debemos reconocer que existen revisiones que para las mismas características indican el tratamiento

ortopédico con buenos resultados. Finalmente, al no existir un consenso y hasta no contar con la suficiente evidencia científica, la decisión de la estrategia terapéutica recae sobre el cirujano ortopeda, quien debe elegirla según su experiencia, teniendo en cuenta la personalidad de la fractura, los materiales disponibles y la literatura revisada que lo avale.

Esta revisión es el puntapié inicial de un estudio clínico prospectivo que llevaremos adelante en el Instituto Nacional de Ortopedia y Traumatología durante el período 2016-2017, comparando los resultados funcionales a mediano y largo plazo del tratamiento quirúrgico y conservador de las fracturas no articulares de metacarpianos excluyendo el primer dedo, con el espíritu de obtener con un buen nivel de evidencia un protocolo de tratamiento para las mismas.

Abstract

Metacarpal fractures constitute 10% of the total number of fractures⁽¹⁾ and they represent 30%-50% of hand fractures⁽²⁾. Fracture of the fifth metacarpal neck is the most frequent one, also called Boxer fracture, corresponding to 20% of all hand fractures. Literature favors a conservative treatment for most of these fractures, since they are stable from the beginning or after a closed reduction. Our bibliographic review aims to define the different criteria used to treat extra-articular metacarpal fractures excluding the thumb, with or without surgery. To that end, we conducted a systematized review of the last 10 years in patients over 18 years old, obtaining 19 articles that met our inclusion criteria. Our analysis strategy was to review therapy indications, frequency and justification. Systematized revision was divided into three groups of work: those who dealt with orthopedic treatment, those who indicated surgical treatment and those who compared results between the two treatments. Results led to the conclusion that there is no surgical indication that is universally recommended, since literature lacks Level I or II studies on this matter. Our review reveals the most frequently accepted surgical indications in literature. Dorsal angulation exceeding 30 degrees, malrotation and shortening stand out, all of which result in severe sequelae such as crossfinger, loss of extension or grip strength. Last, there being no consensus and until there is enough scientific evidence, decisions on therapeutic strategies are to the orthopedic surgeon, which decision shall be based on their experience, considering the kind of fracture, materials available and reviewed literature that supports it.

Resumo

As fraturas dos metacarpianos correspondem a 10% das fraturas em geral⁽¹⁾ e a 30%-50% das fraturas da mão⁽²⁾. A fratura do colo do quinto metacarpiano, também conhecida como Boxer fracture, é a mais frequente - 20% das fraturas da mão. A literatura atual apoia o tratamento conservador para a grande maioria destas fraturas, pois são estáveis desde o começo ou depois de uma redução fechada⁽¹⁾. Calcula-se que apenas 5% tem indicação cirúrgica. O objetivo desta revisão bibliográfica foi identificar os diferentes critérios utilizados para tratar, cirurgicamente ou não, as fraturas não articulares dos metacarpianos excluindo o primeiro dedo. Realizamos uma revisão sistemática da literatura científica dos últimos dez anos que incluíam pacientes maiores de 18 anos; 19 artigos foram selecionados por seguir os critérios de inclusão. A estratégia da análise foi revisar as indicações terapêuticas, frequência e justificativas. Os artigos foram organizados em três grupos: tratamento ortopédico, tratamento cirúrgico e os que comparavam os resultados de ambos os tratamentos. A análise dos resultados mostrou que não se pode concluir que exista uma indicação cirúrgica universalmente recomendada, pois a literatura carece de estudos com níveis de evidencia I ou II que considerem esses aspectos. Entre as indicações cirúrgicas mais frequentemente aceitas na literatura se destacam a angulação dorsal maior a 30 graus, má rotação e encurtamento, que determinam sequelas graves como o crossfinger, a perda da extensão ou da força de preensão. Finalmente, como não existe um consenso e enquanto não houver suficiente evidencia científica, a decisão sobre a estratégia terapêutica cabe ao ortopedista, que deve basear-se em sua experiência, considerando as características da fratura, os materiais disponíveis e a literatura disponível.

Bibliografía

1. **Stern PJ.** Fractures of the metacarpals and phalanges. En: Green D, Hotchkiss R, Pederson W, Wolfe S, eds. Green's operative hand surgery. 5 ed. Philadelphia: Elsevier-Churchill-Livingstone, 2005:227-341.
2. **Court-Brown CM.** The epidemiology of fractures. En: Buchholz RW, Heckman JD, Court-Brown CM, Tornetta P. Rockwood and Green's fractures in adults. 7 ed. Philadelphia: Lippincott Williams & Wilkins, 2010: cap. 3.
3. **Emmett JE, Breck LW.** A review of analysis of 11,000 fractures seen in a private practice of orthopaedic surgery 1937-1956. *J Bone Joint Surg Am* 1958; 40-A(5):1169-75.
4. **Amadio PC.** Fractures of the hand and the wrist. En: Jupiter JB, ed. Flynn's hand surgery. Baltimore: Williams & Wilkins, 1991:122-85.
5. **Barton NJ.** Fractures of the hand. *J Bone Joint Surg Br* 1984; 66(2):159-67.

6. **Sahu A, Gujral SS, Batra S, Mills SP, Srinivasan MS.** The current practice of the management of little finger metacarpal fractures: a review of the literature and results of a survey conducted among upper limb surgeons in the United Kingdom. *Hand Surg* 2012; 17(1):55-63.
7. **Geissler WB.** Operative fixation of metacarpal and phalangeal fractures in athletes. *Hand Clin* 2009; 25(3):409-21.
8. **Haughton DN, Jordan D, Malahias M, Hindocha S, Khan W.** Principles of hand fracture. *Open Orthop J* 2012, 6(Suppl 1):43-53.
9. Margi
K. External fixation of closed metacarpal and phalangeal fractures of digits. A prospective study of one hundred consecutive patients. *J Hand Surg Br* 2006; 31(1):30-40.
10. **Henry MH.** Fractures of the proximal phalanx and metacarpals in the hand: preferred methods of stabilization. *J Am Acad Orthop Surg* 2008; 16(10):586-95.
11. **Strauch RJ, Rosenwasser MP, Lunt JG.** Metacarpal shaft fractures: the effect of shortening on the extensor tendon mechanism. *J Hand Surg Am* 1998; 23(3):519-23.
12. **Simon H, Chin SM, Vedder NB.** MOC-PS(SM) CME Article: metacarpal fractures. *Plast Reconstr Surg* 2008; 121(Suppl 1):1-13.
13. **Han SH, Rhee SY, Lee SC, Han SC, Cha YS.** Percutaneous retrograde intramedullary single wire fixation for metacarpal shaft fracture of the little finger. *Eur J Orthop Surg Traumatol* 2013; 23(8):883-7.
14. **Oprgrande JD, Westphal SA.** Fractures of the hand. *Orthop Clin North Am* 1983; 14(4):779-92.
15. **Meunier MJ, Hentzen E, Ryan M, Shin AY, Lieber RL.** Predicted effects of metacarpal shortening on interosseous muscle function. *J Hand Surg Am* 2004; 29(4):689-93.
16. **Ali A, Hamman J, Mass DP.** The biomechanical effects of angulated boxer's fractures. *J Hand Surg Am* 1999; 24(4):835-44.
17. **Kawamura K, Chung KC.** Fixation choices for closed simple unstable oblique phalangeal and metacarpal fractures. *Hand Clin* 2006; 22(3):287-95.
18. **Eglseder WA Jr, Juliano PJ, Roure R.** Fractures of the fourth metacarpal. *J Orthop Trauma* 1997; 11(6):441-5.
19. **Ashkenaze DM, Ruby LK.** Metacarpal fractures and dislocations. *Orthop Clin North Am* 1992; 23(1):19-33.
20. **de Jonge JJ, Kingma J, van der Lei B, Klasen HJ.** Fractures of the metacarpals: a retrospective analysis of incidence and aetiology and a review of the English-language literature. *Injury* 1994; 25(6):365-9.
21. **Freeland AE, Jabaley ME, Hughes JL.** Oblique and spiral metacarpal shaft fractures. En: Freeland AE, Jabaley ME, Hughes JL. *Stable fixation of the hand and wrist.* New York: Springer-Verlag, 1986:55-7.
22. **Wright TA.** Early mobilization in fractures of the metacarpals and phalanges. *Can J Surg* 1968; 11(4):491-8.
23. **Birndorf MS, Daley R, Greenwald DP.** Metacarpal fracture angulation decreases flexor mechanical efficiency in human hands. *Plast Reconstr Surg* 1997; 99(4):1079-83.
24. **González MH, Bach HG, Elhassan BT, Graf CN, Weinzeig N.** Management of open hand fractures. *J Am Soc Surg Hand* 2003; 3(4):208-18.
25. **Haughton D, Jordan D, Malahias M, Hindocha S, Khan W.** Principles of hand fracture management. *Open Orthop J* 2012; 6:43-53.
26. **Büchler U, Gupta A, Ruf S.** Corrective osteotomy for post-traumatic malunion of the phalanges in the hand. *J Hand Surg Br* 1996; 21(1):33-42.
27. **Thomas D.** Métacarpies traumatiques. *EMC Kinésithér Méd Phys Réadapt* 2008; 26-220-B-11.
28. **Swanson AB.** Fractures involving the digits of the hand. *Orthop Clin North Am* 1970; 1(2):261-74.
29. **Chen SH, Wei FC, Chen HC, Chuang CC, Noordhoff S.** Miniature plates and screws in acute complex hand injury. *J Trauma* 1994; 37(2):237-42.
30. **Godina M.** Early microsurgical reconstruction of complex trauma of the extremities. *Plast Reconstr Surg* 1986; 78(3):285-92.
31. **Friedrich B, Klaue P.** Mechanical stability and post-traumatic osteitis: an experimental evaluation of the relation between infection of bone and internal fixation. *Injury* 1977; 9(1):23-9.
32. **Swanson A.** Fractures involving the digits of the hand *Orthop Clin North Am* 1970;37:237-242.
33. **Godina M.** Early microsurgical reconstruction of complex trauma of the extremities.
34. **Stahl S, Lerner A, Kaufman T.** Immediate autografting of bone in open fractures with bone loss of the hand: a preliminary report. Case reports. *Scand J Plast Reconstr Surg Hand Surg* 1999; 33(1):117-22.
35. **Westbrook AP, Davis TR, Armstrong D, Burke FD.** The clinical significance of malunion of fractures of the neck and shaft of the little finger metacarpal. *J Hand Surg Eur Vol* 2008; 33(6):732-9.
36. **Al-Qattan MM.** Outcome of conservative management of spiral/long oblique fractures of the metacarpal shaft of the fingers using a palmar wrist splint and immediate mobilisation of the fingers. *J Hand Surg Eur Vol* 2008; 33(6):723-7.
37. **Tavassoli J, Ruland RT, Hogan CJ, Cannon DL.** Three cast techniques for the treatment of extra-articular metacarpal fractures. Comparison of short-term outcomes and final fracture alignments. *J Bone Joint Surg Am* 2005; 87(10):2196-201.
38. **Poolman RW, Goslings JC, Lee JB, Stadius Muller M, Steller EP, Struijs PA.** Conservative treatment for closed fifth (small finger) metacarpal neck fractures. *Cochrane Database Syst Rev* 2005; (3):CD003210.
39. **Debnath UK, Nassab RS, Oni JA, Davis TR.** A prospective study of the treatment of fractures of the little finger metacarpal shaft with a short hand cast. *J Hand Surg Br* 2004; 29(3):214-7.

40. Kanatli U, Kazimođlu C, Uđurlu M, Esen E. [Evaluation of functional results in conservatively treated boxer's fractures]. *Acta Orthop Traumatol Turc* 2002; 36(5):429-31.
41. **Kanatli U, Kazimoglu C, Ugurlu M, Esen E.** Evaluation of functional results in conservatively treated boxer's fractures. Ali A, Hamman J, Mass DP. The biomechanical effects of angulated boxer's fractures. *J Hand Surg Am* 1999; 24(4):835-44.
42. **Kamath JB, Harshvardhan, Naik DM, Bansal A.** Current concepts in managing fractures of metacarpal and phalanges. *Indian J Plast Surg* 2011; 44(2):203-11.