

# Vertebroplastia percutánea. Avances en el tratamiento del dolor raquídeo

Dres. Roberto Crosa\*, Ofelia Marabotto†

Instituto de Neurología, Cátedra de Neurocirugía, Hospital de Clínicas.  
Centro de Intervencionismo Vascular (CEDIVA)

## Resumen

*Introducción:* desde hace más de 20 años, la vertebroplastia percutánea se usa con éxito en el tratamiento de fracturas vertebrales con aplastamiento por diferentes causas.

*En los últimos años, esta técnica se ha comenzado a utilizar en nuestro medio.*

*Casuística:* se han realizado por nuestro equipo nueve vertebroplastias a la fecha, ocho con nivel único: de las cuales cinco fueron por fracturas osteoporóticas lumbares, una por fractura osteoporótica dorsal alta y dos por metástasis. Una fue realizada en dos niveles consecutivos por fractura osteoporótica dorso-lumbar.

*En este trabajo resumimos lo que es nuestra reciente experiencia en el tratamiento de fracturas con aplastamientos vertebrales.*

*Conclusiones:* con esta técnica hemos logrado una mejoría significativa de la sintomatología de los pacientes en 100% de los casos tratados, incluyendo en este grupo a pacientes con aplastamientos vertebrales por osteoporosis o por metástasis.

*La vertebroplastia percutánea es una técnica segura, efectiva y de bajo costo para el tratamiento de las fracturas con aplastamiento vertebral de diversas causas.*

**Palabras clave:** VERTEBROPLASTIA PERCUTÁNEA.

## Introducción

La vertebroplastia percutánea es una técnica utilizada para el tratamiento del dolor raquídeo ocasionado por fracturas de los cuerpos vertebrales secundarias a diferentes procesos.

Se trata de un procedimiento mínimamente invasivo, guiado por métodos de imagen, ya sea mediante radioscopia o tomografía computarizada, por el cual se introduce cemento en el cuerpo vertebral.

El procedimiento consiste en la inyección de un biomaterial, usualmente polimetilmetacrilato (PMMA), en la lesión corporal o pedicular vertebral que permite, en la mayoría de los casos, la reducción o la desaparición del dolor y el reforzamiento de la estructura vertebral.

Las principales indicaciones son: colapso vertebral osteoporótico, metástasis osteolíticas o condensantes, mielomas, linfomas y hemangiomas vertebrales. También ha demostrado efectividad en el tratamiento de los quistes óseos aneurismáticos, plasmocitomas y osteonecrosis.

Esta técnica fue introducida por Deramond en 1984 en Francia y más tarde, en 1993, reportada en Estados Unidos por Dion y colaboradores<sup>(1,2)</sup>.

A pesar de la enorme expansión que ha tenido a nivel mundial, en nuestro medio ha sido introducida recientemente.

Luego de recibir entrenamiento en esta técnica en los servicios de neurorradiología de Pitié-Salpêtrière de París,

\* Residente de Neurocirugía.

† Médico Radiólogo. Neurointervencionista.

**Correspondencia:** Dr. Roberto Crosa  
Américo Ricaldoni 2565 Ap. 404. Montevideo, Uruguay.  
E-mail: rocrossa@adinet.com.uy

Recibido: 9/8/05.

Aceptado: 30/1/06.

a cargo del profesor Chiras<sup>(3,4)</sup>; en el hospital universitario iraní Milat en Teherán, a cargo del profesor M. Leonardi, y en hospitales de Siena y Peruggia (Italia), hemos comenzado en el año 2004 a realizar esta técnica en nuestro país.

En forma ilustrativa se presentarán cuatro casos de indicación de vertebroplastia percutánea variando la altura vertebral, la enfermedad de base y la técnica utilizada, realizadas por este equipo en nuestro medio.

### Técnica y casuística

Se han realizado por nuestro equipo nueve vertebroplastias a la fecha, ocho con nivel único, de las cuales cinco fueron por fracturas osteoporóticas lumbares, una por fractura osteoporótica dorsal alta (guiada por tomografía) y dos por metástasis. Una fue realizada en dos niveles consecutivos por fractura osteoporótica dorsolumbar.

Todos los casos se realizaron bajo neuroleptoanalgesia en decúbito ventral. Como método de imagen se utilizó un angiógrafo Philips V3000 monopiano en tres casos, y tomógrafo helicoidal en uno.

A continuación se describe la técnica de los cuatro casos presentados: se trataron tres mediante técnica bipedicular con trocares 11G y uno con trocar 13G por técnica lateral guiada por tomografía computarizada (TC), a través de los cuales se inyectó cemento óseo (PMM) opacificado con tungsteno en el primer caso y con bario en los casos siguientes.

Los pedículos se individualizan por radioscopia. Se localizan los pedículos en enfoque postero-anterior visualizando las opacidades anulares que el haz de rayos X determina por la proyección de las corticales de los mismos sobre tejidos con diferente coeficiente de atenua-

ción. Se los sitúa a mitad de distancia entre las plataformas superior e inferior del cuerpo vertebral. La punción con el trocar se realiza entonces de forma paralela al haz incidente en el sector súpero-externo del hueso esponjoso del pedículo.

Cuando se utiliza TC se realizan cortes axiales realizando la angulación necesaria de Gantry para obtener cortes longitudinales de los pedículos. Se marcan las coordenadas en piel y se colocan los trocares en el hueso esponjoso de los pedículos realizando cortes tomográficos de control para certificar su posición.

Las jeringas utilizadas son de 1 ml o 2 ml de policarbonato luer lock. Realizamos la inyección de forma manual, por técnica bipedicular colocando cemento por cada uno de los dos trocares.

Se realizó control clínico radiológico en todos los casos y tomográfico en el último caso.

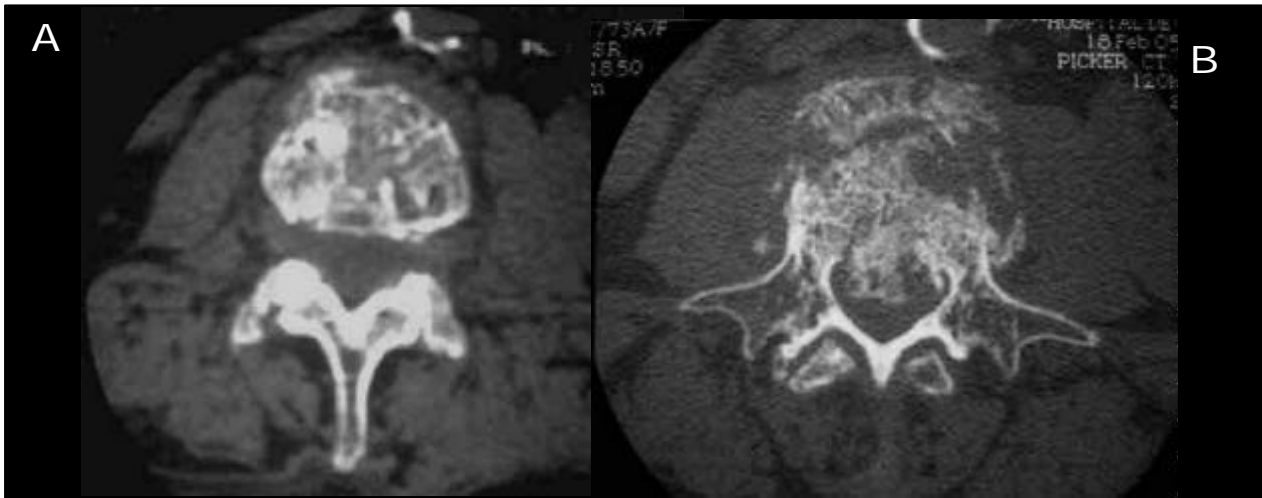
### Caso 1

Sexo femenino, 70 años, portadora de dolor raquídeo lumbar de larga data, en tratamiento médico. En los últimos meses presentó aumento en la intensidad del dolor, que progresó hasta el grado de no permitirle movilizarse por sus propios medios. Dicho dolor la obligó a mantener reposo en cama en forma permanente a pesar del tratamiento instaurado. Al examen físico se destaca intenso dolor raquídeo a la palpación de la tercera vértebra lumbar (L3), sin compromiso radicular.

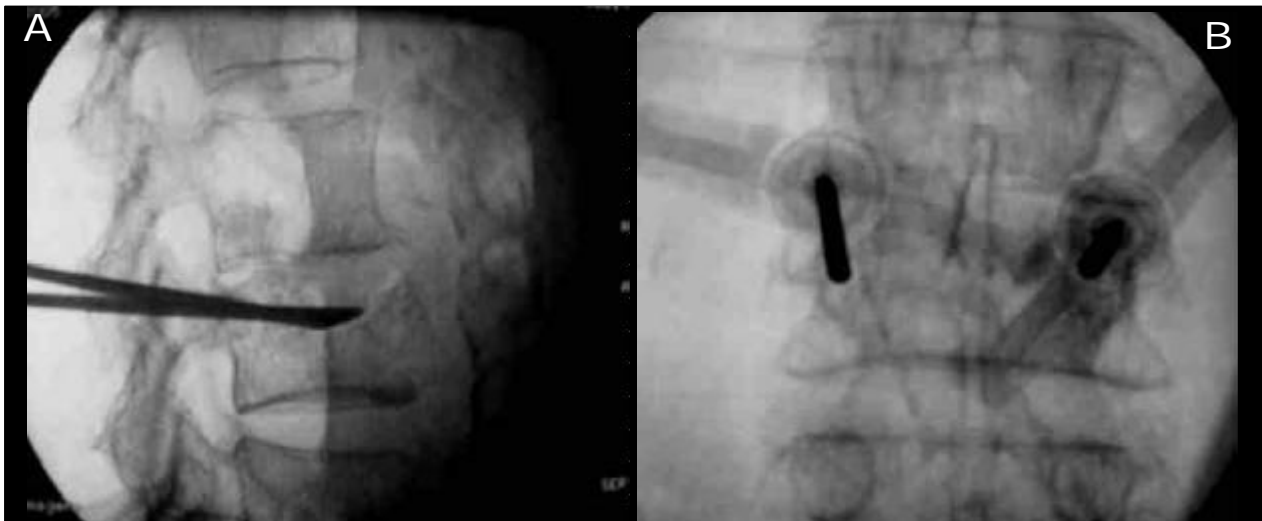
Es estudiada mediante radiografía y TC de columna vertebral lumbosacra que muestran: desmineralización difusa y disminución de la altura del cuerpo vertebral de L3, con colapso del platillo superior y pérdida de continuidad de la cortical ósea del muro posterior (figuras 1, 2 y 3).

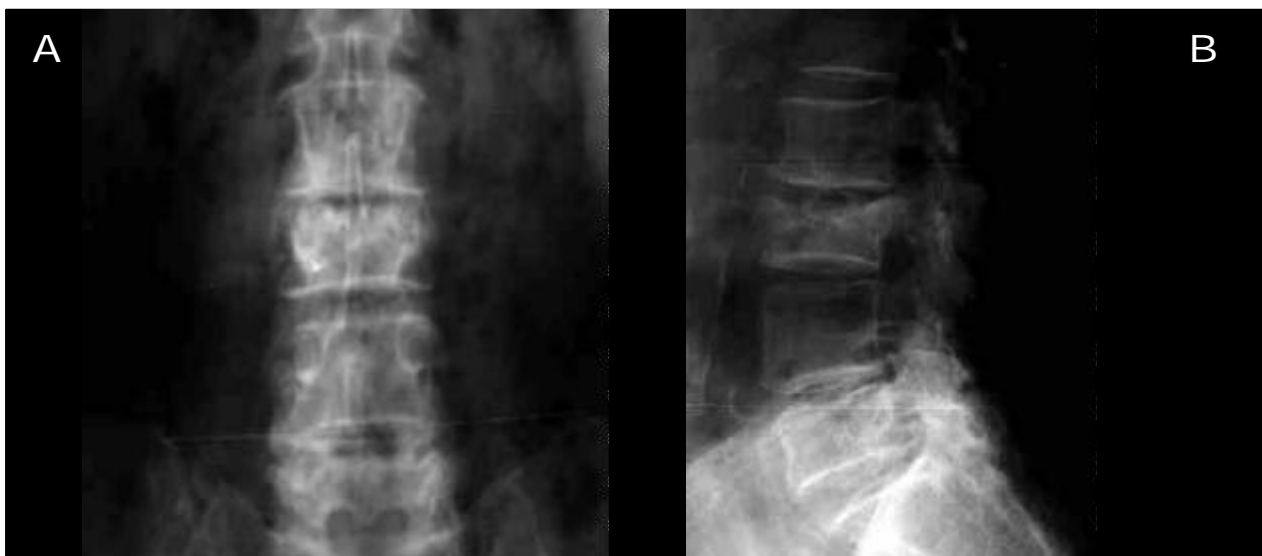

Figura 1. Radiografía simple de columna lumbar de frente (A) y perfil (B) que muestra fractura con aplastamiento de L3



**Figura 2.** (A y B) Tomografía computarizada a nivel de L3 que muestra la fractura y disrupción del muro posterior. Se procedió a realizar vertebroplastia percutánea de L3 bipedicular mediante técnica ya descrita utilizando tungsteno como contraste



**Figura 3.** Control radioscópico de la posición final de ambos trocares en perfil (A) y posteroanterior (B) a nivel de L3

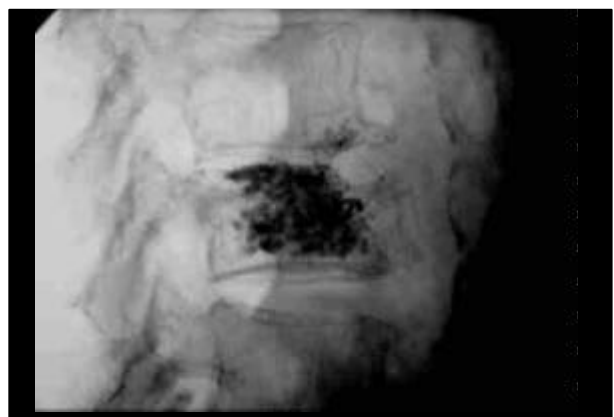
Se procedió a realizar vertebroplastia percutánea de L3 bipedicular mediante técnica ya descrita utilizando tungsteno como contraste (figura 4).

A las dos horas de realizado el tratamiento comenzó a disminuir la intensidad del dolor raquídeo lumbar y a las 20 horas la paciente logró sentarse en el sillón y pararse cuatro horas después.

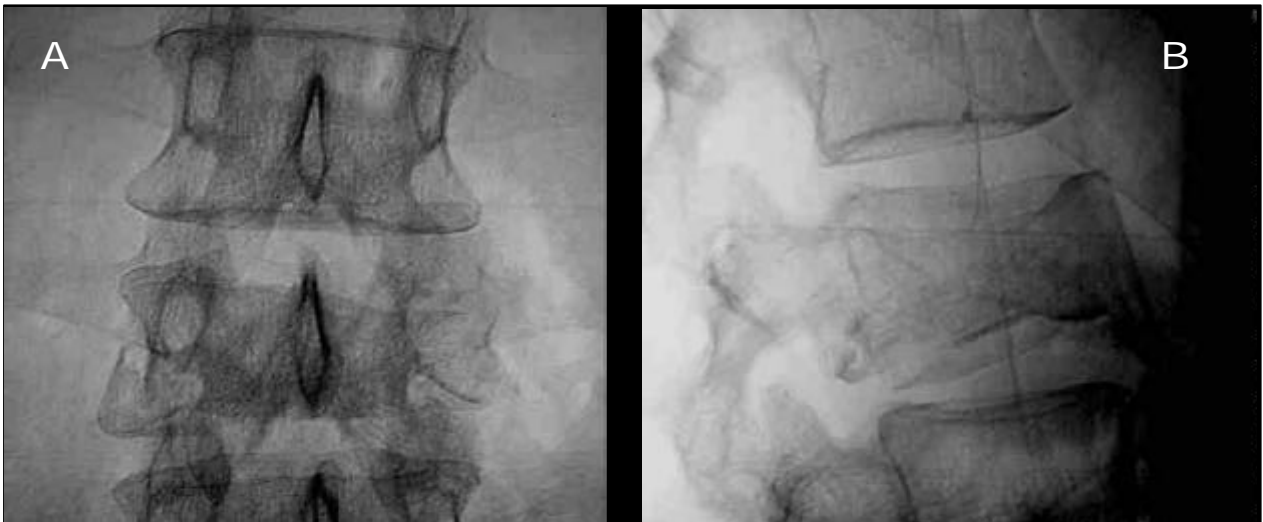Fue dada de alta a las 48 horas.

#### Caso2

Sexo femenino, 43 años, con cuadro de 45 días de evolución dado por dolor raquídeo lumbar intenso, de comienzo súbito y evolución progresiva a pesar del tratamiento médico. Al igual que en el caso anterior el dolor era tan intenso que la obligaba a mantener reposo absoluto en



**Figura 4.** Control final en perfil luego de inyección de cemento con buena reconstitución de la plataforma superior del cuerpo vertebral



**Figura 5.** Radiografía simple de columna vertebral a la altura de L3 en proyección posteroanterior (A) y perfil (B) que muestra ruptura de la cortical externa del pedículo derecho y aplastamiento del cuerpo vertebral

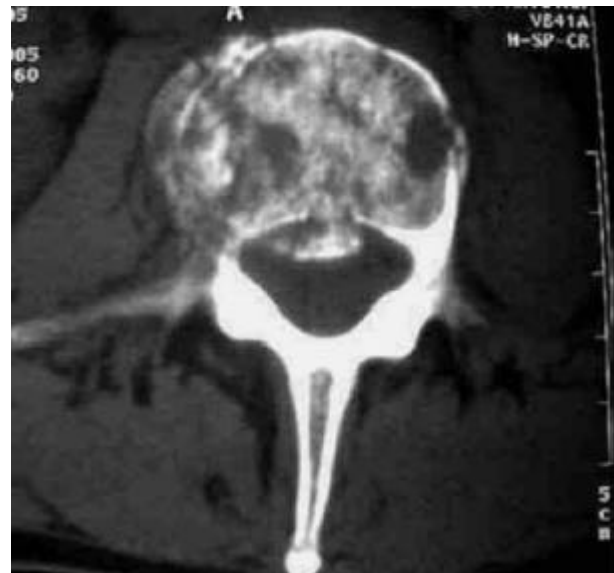cama. Al examen físico presentaba intenso dolor raquídeo a la palpación de L3, sin signología radicular ni deficitaria. Fue estudiada con radiografía simple (figura 5) y TC de columna lumbosacra que mostraban: aplastamiento del cuerpo vertebral de L3 a predominio de la plataforma inferior y falta de definición del pedículo derecho, múltiples imágenes líticas a nivel del cuerpo y del pedículo derecho con lisis parcial del muro posterior, abombamiento hacia el canal raquídeo (figura 6). Existían, además, otras imágenes líticas a nivel costal a la altura de la undécima costilla derecha. Las imágenes correspondían a sustitución ósea por metástasis. En esta paciente no existía noción de tumor primitivo por lo cual se planteó la realización de biopsia de la lesión concomitantemente con el tratamiento mediante vertebroplastia percutánea (figuras 7 y 8).

Se procedió a realizar vertebroplastia percutánea de L3 bipedicular mediante técnica ya descrita utilizando bario como contraste (figura 9).

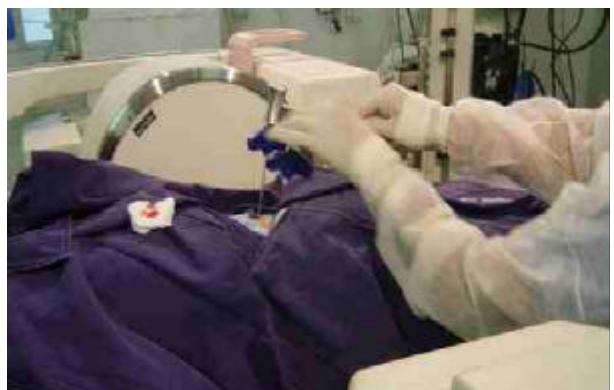
La muestra obtenida de tejido patológico fue analizada y se concluyó que se trataba de una metástasis de tumor primitivo de mama. La paciente mejoró del dolor raquídeo en forma inmediata luego de la inyección de cemento. Comenzó a deambular sin dolor a las 24 horas del tratamiento.

### Caso 3

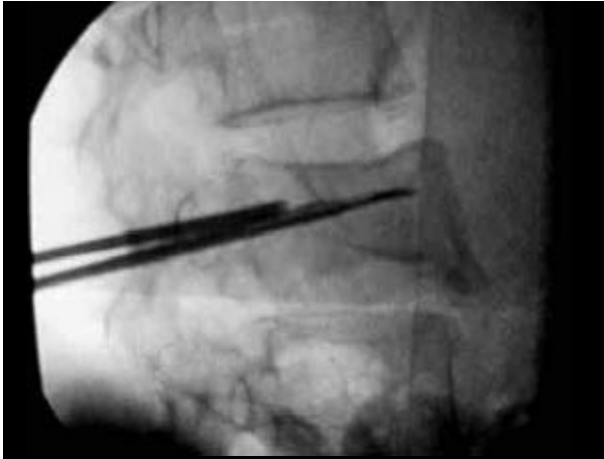Sexo masculino, 58 años, con historia de dolor intenso raquídeo a nivel cervico-dorsal, rápidamente progresivo, de dos semanas de evolución. Dos días previos a su ingreso instala síndrome radicular a nivel de T2 y T3. Se destaca la ausencia de signología medular. Al momento de la consulta con nuestro equipo, el paciente se encuen-



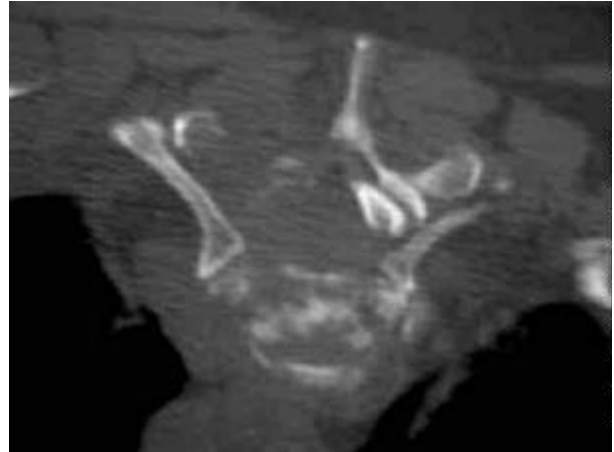
**Figura 6.** Tomografía computarizada de L3 que muestra imágenes osteolíticas a nivel del cuerpo de L3 y lisis del muro posterior



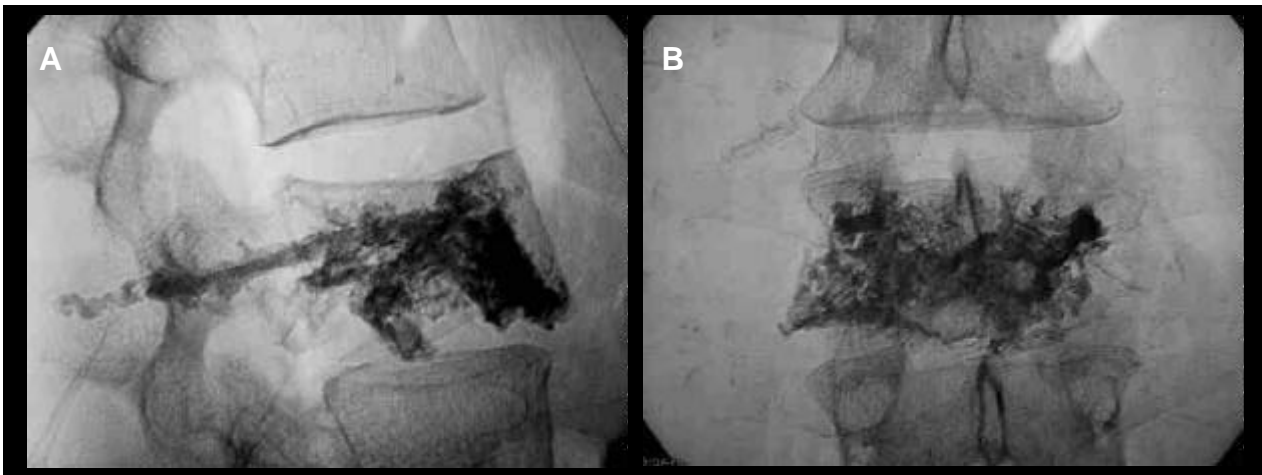
**Figura 7.** Paciente en decúbito ventral, bajo neuroleptoanalgesia; se observa la introducción del trocar derecho



**Figura 8.** Realización de biopsia del proceso tumoral a través de la aguja de vertebroplastia



**Figura 10.** Tomografía computarizada de segunda vértebra dorsal que muestra imágenes osteolíticas del cuerpo y pedículo derecho, con lisis del muro posterior



**Figura 9.** Control final mediante radioscopia que muestra la disposición de cemento a nivel del cuerpo y pedículo derecho en perfil (A) y proyección posteroanterior (B)

tra con intenso dolor raquídeo cérico-dorsal que le impide la deambulación. En los días previos comienza con aumento de la cifosis dorsal. Se realizó radiografía de frente y perfil y tomografía de columna cérico-dorsal que mostraron: aplastamiento del cuerpo de T2 con aumento de la cifosis dorsal; sustitución parcial del cuerpo de T2 con lisis del muro posterior sin desplazamientos dentro del canal raquídeo (figura 10). Compromiso pedicular de T2 y de T3, principalmente a derecha.

Se destaca, además, tumor de mediastino posterior con material que ingresa al canal raquídeo por el agujero de conjugación de T2-T3.

Como otro elemento a destacar estaba la necesidad de obtener material para análisis de anatomía patológica a fin de definir una conducta en cuanto al tratamiento definitivo del tumor primario.

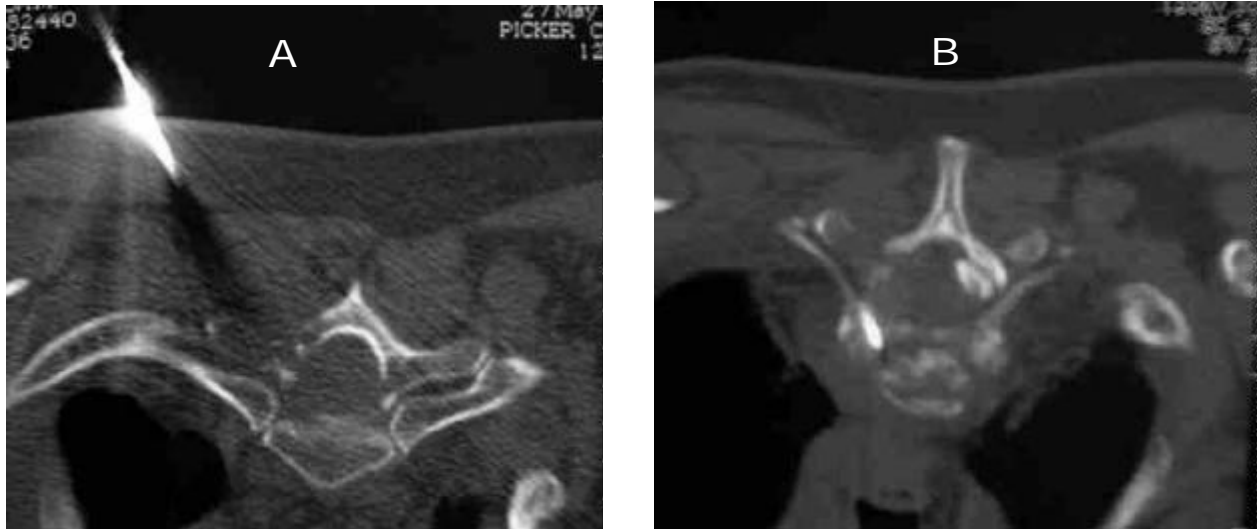
Se decide realizar vertebroplastia percutánea de T2 por vía lateral derecha con control tomográfico durante la introducción del trocar en el cuerpo vertebral (figuras 11 y 12). El objetivo fue, entonces, disminuir el dolor, estabilización vertebral y toma de muestras de tejido tumoral para anatomía patológica.

A la hora del procedimiento, el dolor raquídeo había disminuido considerablemente en intensidad.

A las 12 horas del procedimiento había desaparecido la afectación radicular de T2-T3.

A las 24 horas el paciente se incorporó sin dificultad y comenzó a deambular sin dolor.

La biopsia de la lesión confirmó un adenocarcinoma pulmonar a células pequeñas. A la semana del tratamiento estaba asintomático y recibió tratamiento oncológico específico para su enfermedad.

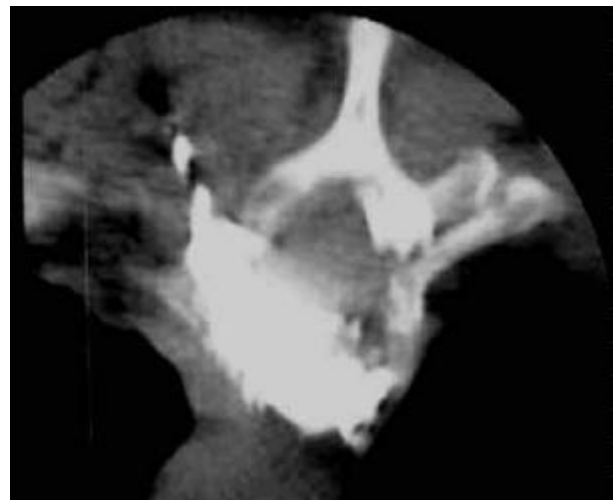

**Figura 11.** (A y B) Serie tomográfica que muestra la introducción del trocar por vía lateral derecha desde un nivel vertebral superior llegando al cuerpo de T2. Se ve claramente cómo la aguja pasa entre el pedículo derecho y la costilla

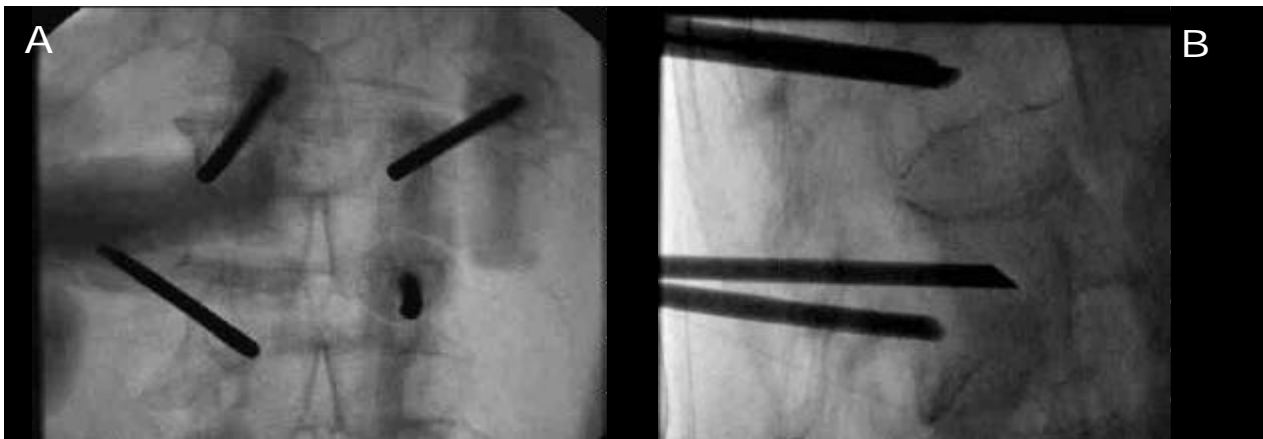#### Caso 4

Sexo femenino, 67 años, con dolor raquídeo dorsolumbar de varios meses de evolución. En los últimos 15 días nota aumento de la intensidad del dolor, que la obliga a mantener reposo en cama en forma permanente a pesar del tratamiento médico. Sin sintomatología radicular. Se realizó radiografía y TC de región dorsolumbar que mostró: desmielinización difusa y fractura por aplastamiento de L1 y L2 con disrupción parcial de los muros posteriores.

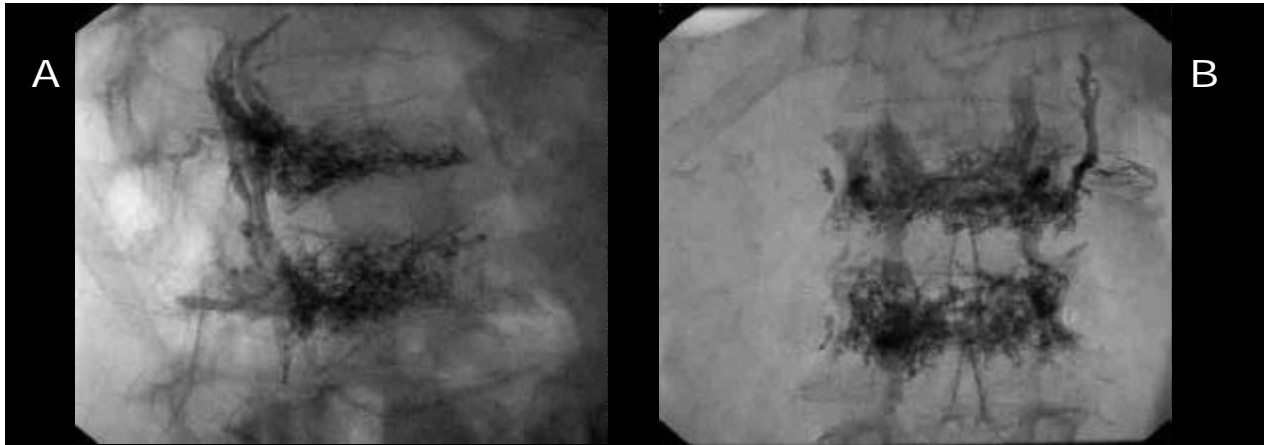
La paciente es tratada en forma ambulatoria (figuras 13 y 14), a las 12 horas del procedimiento el dolor raquídeo comenzó a disminuir para desaparecer completamente a la semana.



**Figura 12.** Control tomográfico que muestra buen relleno vertebral de cemento, sin compromiso del canal. Previo a la inyección de contraste se realizó biopsia a través del trocar de vertebroplastia de material tumoral



**Figura 13.** Colocación de trócares a nivel de L1 y L2 mediante técnica bipedicular. Frente (A) y posteroanterior (B)



**Figura 14.** Control final en posición de perfil (A) y posteroanterior (B) que muestra la disposición de cemento en ambos cuerpos vertebrales. Extravasación de cemento hacia una vena laterovertebral sin traducción clínica

## Discusión

La vertebroplastia percutánea cuenta hoy día con una gran aceptación, haciendo que este procedimiento se efectúe en forma rutinaria en muchos países. Es particularmente usado para el tratamiento del dolor óseo originado en cuerpos vertebrales debilitados por diferentes procesos<sup>(1,2,4-11)</sup>.

La vertebroplastia percutánea consiste en la inyección de un biomaterial, PMMA, en la lesión vertebral, lo que permite una reducción marcada o la desaparición del dolor en un gran porcentaje de los casos. Es una técnica de muy baja morbilidad y bajo costo.

### Indicaciones:

#### a) Osteoporosis

En Estados Unidos se reportan anualmente unos 700.000 pacientes con fracturas osteoporóticas. Esto provoca una gran limitación de las actividades habituales, lo que conlleva, además, un aumento en las pérdidas laborales y la utilización de diversos fármacos en forma crónica. Se ha calculado en dicho país un costo de 2 a 5 billones\* de dólares por año.

Con el advenimiento y aprobación de la FDA de la vertebroplastia percutánea, se han logrado disminuir sensiblemente estos costos.

Diversos estudios han demostrado que en 94% de los casos se consigue la mejoría sintomática en las fracturas osteoporóticas con evolución menor de dos meses y en 83% cuando tienen más de dos meses de evolución<sup>(2,5,11-14)</sup>. La vertebroplastia provee un refuerzo estruc-

tural inmediato, lo que previene futuros aplastamientos vertebrales, y en algunos casos las cifosis progresivas que estos pacientes sufren<sup>(10,11)</sup>.

#### b) Tumores

Esta técnica se utiliza particularmente en el tratamiento de metástasis (ya sea osteocondensantes u osteolíticas), mielomas vertebrales, linfomas y plasmocitomas. Los pacientes que sufren estos procesos padecen a menudo de dolores incapacitantes y limitación funcional severa. En la mayoría de los casos los niveles comprometidos son varios. La radioterapia en estos casos confiere alivio en más de 90% de los pacientes, sin embargo, la latencia para el comienzo del alivio es de 10-14 días y este método sólo proporciona un refuerzo estructural menor y tardío al cuerpo afectado, sin cubrir el riesgo de colapso vertebral y compromiso neural. La vertebroplastia provee alivio del dolor y un refuerzo estructural mayor e inmediato.

Varios estudios demostraron disminución inmediata y permanente del dolor en 70% de los casos<sup>(4,5,15-17)</sup>. Mediante la inyección de cemento óseo se produce una importante reacción exotérmica que provocaría la muerte de células tumorales<sup>(4)</sup>. Otra ventaja consiste (como en el caso presentado) en la posibilidad de obtener muestras biopsicas del proceso tumoral en el mismo procedimiento.

#### c) Otras indicaciones

Deramond, cuando describe el primer caso de esta técnica en 1984, lo hace para un hemangioma vertebral agresivo<sup>(2)</sup>.

Los hemangiomas son lesiones frecuentes y benignas de la columna vertebral, aunque ocasionalmente pueden resultar dolorosos. Frente a esta situación la vertebroplastia puede ser efectiva. El tratamiento en estos casos

\* 1 billón en la literatura anglosajona corresponde a 1.000 millones en la literatura española.

se realiza para disminuir el dolor, lograr la estabilización espinal, para prevenir deformidades secundarias, y para detener la evolución de estas malformaciones vasculares pseudotumorales. El efecto analgésico rápido y permanente se obtiene en más de 90% de los casos<sup>(1,2,6,17,18)</sup>.

Otro tipo de lesiones vertebrales pasibles de vertebroplastia percutánea son los quistes óseos aneurismáticos y la fractura por osteonecrosis<sup>(19)</sup>.

### Selección del paciente

Se considera que los pacientes responden mejor a este tipo de tratamiento si tienen afectado solamente uno o dos niveles, si presentan dolor focal correspondiente al nivel del edema en la resonancia nuclear magnética (RM) y si tienen fracturas con evolución menor a dos meses o que empeoraron recientemente.

Por el contrario, los resultados no son tan satisfactorios si la evolución de la fractura es mayor a un año, y si existen otras causas de dolor como ser hernia de disco o dolor facetario.

Teóricamente el mejor caso sería una lesión osteolítica del cuerpo vertebral, sin ruptura del muro posterior y que cause dolor intenso. Sin embargo, muchas veces la decisión terapéutica es diferente y se alcanza mediante un análisis multidisciplinario clínico y radiológico. A menudo, cuando se toma la decisión del tratamiento, el paciente presenta una lesión tumoral extensa con colapso vertebral y lisis parcial del muro posterior. En estos casos la vertebroplastia puede igual realizarse, siempre y cuando no haya invasión epidural por el proceso. Como se dijo anteriormente, la vertebroplastia en estos pacientes es un tratamiento paliativo y no curativo y otras terapias adicionales deben ser realizadas. Es lógico entonces que se realice primero la vertebroplastia que da un resultado analgésico inmediato y luego radioterapia, que lo proporciona en forma más tardía. No es necesario modificar los protocolos de radioterapia luego de colocado el cemento.

Cuando existen síntomas neurológicos la vertebroplastia percutánea puede ser adyuvante de la cirugía. La puede preceder o seguir con el objetivo de dar estabilidad a los cuerpos vertebrales y evitar una cirugía mayor.

Cuando la lesión tumoral se sitúa en el arco posterior hay normalmente una extensión significativa extravertebral, por lo que este tipo de tratamiento no está indicado.

### Contraindicaciones absolutas

Son las siguientes:

- Fractura estable asintomática.
- Profilaxis en pacientes osteopénicos sin evidencia de fracturas.
- Osteomielitis de vértebra fracturada.

- Coagulopatía o diátesis hemorrágica no manejable.
- Alergia a cualquier componente requerido para el procedimiento.
- Fractura vertebral traumática de vértebra no osteopénica. En estos casos puede realizarse el tratamiento mediante cifoplastia.

### Técnica

Generalmente la vertebroplastia se realiza bajo neuroleptoanalgesia y analgesia local. A veces se requiere anestesia general de acuerdo con la condición del paciente o cuando se tratan varios niveles vertebrales a la vez. Se requiere una consulta preanestésica y estudio de la crisis. Como estudios radiológicos la radiografía simple y la TC son necesarios para localizar la lesión, determinar su vía y método de abordaje (radioscopia o tomografía), y para determinar la indemnidad del muro posterior. La RM provee información complementaria en los casos que se sospeche invasión epidural secundaria a tumores malignos o hemangiomas. En los casos de fracturas osteoporóticas en diferentes tiempos es de gran utilidad la topografía del dolor (si puede ser determinada) y la RM. La hipointensidad en las secuencias ponderadas en T1 y la hiperintensidad en T2 y STIR (short T1 inversion recovery) facilitan visualizar el edema que causa las lesiones agudas. No utilizamos como método de evaluación para la realización de la vertebroplastia la centellografía, excepto en la metástasis, en dicha situación este estudio es solicitado como forma de evaluación de todo paciente oncológico independientemente de la técnica que se utilice.

La radioscopia es el método más comúnmente usado, ya sea mediante un angiógrafo o un arco en C. La vía percutánea va a depender del nivel del cuerpo vertebral afectado. Para las vértebras cervicales se utiliza el abordaje anterior mientras que para los niveles dorsales o lumbares se utiliza la vía posterolateral o transpedicular. Si el pedículo vertebral se visualiza perfectamente en el control radioscópico, el abordaje transpedicular es considerado el mejor método ya que es relativamente fácil de realizar, es seguro y evita la fuga de cemento cerca de la raíz nerviosa. Puede ser uni o bipedicular. Nosotros preferimos el último.

Ocasionalmente, para tratar lesiones complejas o a nivel de la unión cervico-torácica, la punción se realiza bajo control tomográfico.

Para realizar la inyección de cemento se utilizan trocares específicos, relativamente gruesos, que son de 10G a 15G y de 7 cm a 15cm de largo. Habitualmente en la región lumbar se utilizan agujas de 11G por 15 cm y en la región cervical o torácica alta de 13G por 10 cm. El cemento óseo acrílico consiste de un elemento sólido (polimetilmetacrilato), un elemento radio-opaco (ya sea bario, tungsteno o tántalo) y otro líquido (solvente). Este último consiste en



metilmetacrilato y un elemento que promueve la polimerización. Existen diferentes fórmulas de preparación que permiten una baja viscosidad del material, una buena visualización y un tiempo adecuado de trabajo.

El cemento es inyectado manualmente con jeringas pequeñas de policarbonato que permiten desarrollar mayor presión, o con jeringas de alta presión diseñadas para este propósito.

Independientemente de la vía de colocación de la aguja (TC o radioscopia), la inyección se realiza siempre mediante control fluoroscópico lateral para evitar el pasaje no deseado de cemento dentro del canal espinal<sup>(20)</sup>. En algunos casos puede realizarse previamente una flebografía a través del trocar para identificar el drenaje venoso. Este procedimiento ha sido muy discutido, ya que aunque el drenaje venoso sea precoz, la inyección de cemento no está contraindicada debido a que su viscosidad es muy diferente a la del medio de contraste. Su comportamiento no será entonces necesariamente igual.

De modo general se inyectan de 2 ml a 5 ml de cemento por trocar dependiendo del estado de la vértebra a tratar, y en un máximo de tres niveles vertebrales en el mismo procedimiento.

La inyección se interrumpe en caso de sospecha de extravasación, sobre todo a venas epidurales o hacia el conducto raquídeo. En el caso de una inyección insuficiente por esta causa o por un estado de polimerización avanzado de cemento se puede completar el tratamiento mediante una nueva punción.

Luego de realizado el procedimiento el paciente se mantiene en decúbito ventral por una hora y en decúbito dorsal por tres horas, luego de lo cual puede darse de alta con la indicación de reintegro gradual a las actividades cotidianas en los tres días subsiguientes. De esta forma el tratamiento puede realizarse, de ser necesario, en forma ambulatoria. El control posoperatorio es clínico y radiológico o tomográfico dependiendo del caso. De todas formas, consideramos que el mejor control es el clínico a inmediato, mediano y largo plazo. Inmediatamente luego del posoperatorio el paciente es controlado clínicamente durante tres horas en nuestro servicio, luego de lo cual, si llegó en forma ambulatoria, vuelve a su domicilio.

### *Riesgos y complicaciones*

La vertebroplastia es una técnica de bajo riesgo. Se considera que la incidencia de complicaciones menores es inferior a 3% y de complicaciones mayores menor a 1%<sup>(8)</sup>.

Los riesgos de la punción transpedicular consisten en la posible fractura de la cortical interna del pedículo, lo que puede evitarse con un riguroso control fluoroscópico o tomográfico del procedimiento. Con el abordaje posterolateral, el mayor riesgo a nivel torácico es el neumotórax, y a nivel lumbar el hematoma del psoas.

Durante la inyección la fuga de cemento a lo largo del curso de la aguja puede determinar compresión de la raíz nerviosa y dolor radicular. Por este motivo se prefiere la vía transpedicular siempre que sea posible. La fuga de cemento a venas laterales o anteriores o al disco intervertebral normalmente no tiene consecuencias clínicas. De todas formas ante una fuga a vena, la inyección se detiene inmediatamente para evitar el embolismo pulmonar<sup>(21)</sup>. En este caso puede continuarse el tratamiento luego de haber esperado unos segundos, o luego de avanzar o rotar ligeramente el trocar.

Las principales complicaciones clínicas de la vertebroplastia son la infección, la compresión medular, o la aparición o agravación del dolor radicular. En algunos casos puede requerir tratamiento quirúrgico. La mayor parte de las complicaciones se observan en el grupo de tumores malignos en el que pueden llegar a una tasa de 5% a 10%. En otras lesiones son raras y generalmente revierten con tratamiento médico.

### **Conclusiones**

La vertebroplastia percutánea es una opción excelente de tratamiento de fracturas vertebrales en pacientes que no presentan alivio de sus síntomas con el tratamiento médico convencional. Tiene dos objetivos primordiales: la analgesia y estabilización de la vértebra afectada, con muy buenos resultados inmediatos y a largo plazo.

Este procedimiento tiene la ventaja de ser mínimamente invasivo, con un porcentaje bajo de complicaciones, siendo la mayoría de ellas menores.

Es, por tanto, una técnica segura y eficaz para el tratamiento del dolor y de la inestabilidad raquídea causada por fracturas con aplastamientos vertebrales.

### **Summary**

Background. Percutaneous vertebroplasty has been successfully used in treating vertebral compression fractures for the last 20 years. Recently, this technique has been incorporated in our country.

Methods. So far, nine vertebroplasties were performed by our team; eight were done at one level: five procedures due to osteoporotic lumbar fractures, one upper dorsal fracture and two metastasis. The remaining procedure was done in two consecutive levels due to an osteoporotic dorso-lumbar fracture.

The paper reviews our recent experience in treating vertebral compression fractures.

Conclusions. Symptoms relief has been reached in all patients with vertebral compression fractures due to osteoporosis or metastasis.

Percutaneous vertebroplasty is a safe, effective and low-cost procedure for treating vertebral compression frac-

tures due to diverse causes.

## Résumé

Introduction: depuis plus de 20 ans, la vertébroplaste percutanée est utilisée avec succès dans le traitement de fractures vertébrales avec écrasement par de différentes causes.

Au cours des dernières années, cette technique a commencé à être utilisée chez nous.

Matériel et méthode: notre équipe a réalisée neuf vertébroplasties dont huit à niveau unique, parmi lesquelles cinq étaient dues à des fractures lombaires par ostéoporose, une par fracture ostéoporotique dorsale haute et deux par métastase.

On résume ici notre récente expérience au traitement de fractures avec écrasements vertébraux.

Conclusions: avec cette technique on observe un soulagement significatif des symptômes des patients à 100% des cas traités; les patients avec écrasements vertébraux par ostéoporose ou par métastase y sont inclus.

La vertébroplaste percutanée est une technique sûre, efficace et pas chère pour le traitement des fractures avec écrasement vertébral dont les causes sont diverses.

## Resumo

Introdução: a vertebroplastia percutânea vem sendo utilizada com sucesso há mais de vinte anos no tratamento de fraturas vertebrais com compressão por diferentes causas. Nos últimos anos esta técnica está sendo utilizada no nosso meio.

Casuística: nosso grupo realizou nove vertebroplastias, sendo oito com nível único: destas, cinco foram por fraturas osteoporóticas lombares, uma por fratura osteoporótica dorsal alta e duas por metástases. Uma foi realizada em dois níveis consecutivos por fratura osteoporótica dorso-lumbar.

Neste trabalho resumimos nossa experiência recente no tratamento de fraturas com compressão vertebral.

Conclusões: com esta técnica conseguimos uma melhoria significativa da sintomatologia dos pacientes em 100% dos casos tratados, incluindo nesse grupo pacientes com compressão vertebral por osteoporose ou por metástase.

A vertebroplastia percutânea é uma técnica segura, efetiva e de baixo custo para o tratamento das fraturas com compressão vertebral de diferentes causas.

## Bibliografía

- Galibert P, Deramond H, Rosat P, Le Gars D. Preliminary note on treatment of vertebral angioma by percutaneous acrylic vertebroplasty. *Neurochirurgie* 1987; 33(2): 166-8.
- Deramond H, Darrason R, Galibert P. Percutaneous vertebroplasty with acrylic cement in the treatment of aggressive spinal angiomas. *Rachis* 1989; 1: 143-53.
- Chiras J, Deramond H. Complications des vertebroplasties. In: Saillant G, Laville C, eds. *Echecs et complications de la chirurgie du rachis: chirurgie de reprise*. Paris: Sauramps Medical, 1995: 49-53.
- Chiras J, Depriester C, Weill A, Sola-Martinez MT, Deramond H. Percutaneous vertebroplasty: techniques and indications. *J Neuroradiol* 1997; 24(1): 45-59.
- Deramond H, Depriester C, Toussaint P, Galibert P. Percutaneous vertebroplasty: *Semin Musculoskelet Radiol* 1997; 1(2): 285-95.
- Cotten A, Boutry N, Cortet B, Assaker R, Demondion X, Leblond D, et al. Percutaneous vertebroplasty: state of the art. *Radiographics* 1998; 18(2): 311-20.
- Barr MS, Barr JD. Invited commentary. Vertebroplasty: state of the art. *Radiographics* 1998; 18(2): 320-2.
- Barr JD, Barr MS, Lemley TJ, McCann RM. Percutaneous vertebroplasty for pain relief and spinal stabilization. *Spine* 2000; 25(8): 923-8.
- Deramond H, Depriester C, Galibert P, Le Gars D. Percutaneous vertebroplasty with polymethylmethacrylate: technique, indications and results. *Radiol Clin North Am* 1998; 36(3): 533-46.
- Evans AJ, Jensen ME, Kip KE, DeNardo AJ, Lawer GJ, Negin GA, et al. Vertebral compression fractures: Pain reduction and improvement in functional mobility after percutaneous polymethylmethacrylate vertebroplasty. Retrospective report of 245 cases. *Radiology* 2003; 226(2): 366-72.
- Kallmes DF, Jensen ME. Percutaneous Vertebroplasty. *Radiology* 2003; 229(1): 27-36.
- Deramond H, Galibert P, Debussche-Depriester C. Vertebroplasty. *Neuroradiology* 1991; 33 (Suppl): S177-8.
- Debussche-Depriester C, Deramond H, Fardellone P. Percutaneous vertebroplasty with acrylic cement in the treatment of osteoporotic vertebral crush fracture syndrome. *Neuroradiology* 1991; 33 (Suppl): S149-52.
- Jensen ME, Evans AJ, Mathis JM, Kallmes DF, Cloft HJ, Dion JE. Percutaneous polymethyl-methacrylate vertebroplasty in the treatment of osteoporotic vertebral body compression fractures: technical aspects. *Am J Neuroradiol* 1997; 18(10): 1897-904.
- Kaemmerlen P, Thiesse P, Jonas P, Berard CL, Duquesnel J, Bascoulergue Y, et al. Percutaneous injection of orthopedic cement in metastatic vertebral lesions. *N Engl J Med* 1989; 321: 121.
- Cotten A, Dewatre F, Cortet B, Assaker R, Leblond D, Duquesnoy B, et al. Percutaneous vertebroplasty for osteolytic metastases and mieloma: effects of the percentage of lesion filling and the leakage of methyl methacrylate at clinical follow-up. *Radiology* 1996; 200(2): 525-30.
- Contreras O, Huete I. Vertebroplastia percutânea: nueva alternativa en el tratamiento del dolor de origen vertebral. *Rev Chil Radiol* 2003; 9(2): 45-50.
- Dousset V, Mousselard H, de Monck d'user L, Bouvet R, Bernard P, Vital JM, et al. Asymptomatic cervical hemangioma treated by percutaneous vertebroplasty. *Neuroradiology* 1996; 38(4): 392-4.
- Do HM, Jensen ME, Marx WF, Kallmes DF. Percutaneous vertebroplasty in vertebral osteonecrosis (Kummell's spondylitis). *Neurosurg Focus* 1999; 7(1): article 2.
- Gangi A, Kastler BA, Dietemann JL. Percutaneous vertebroplasty guided by a combination of CT and fluoroscopy. *Am J Neuroradiol* 1994; 15(1): 83-6.
- Padovani B, Kasriel O, Brunner P, Peretti-Viton P. Pulmonary embolism caused by acrylic cement: a rare complication of percutaneous vertebroplasty. *Am J Neuroradiol* 1999; 20(3): 375-7.