

Efecto adverso por suero antiofídico

Dras. Susana Rodríguez, Alba Negrin†, Mabel Burger‡*

Departamento de Toxicología y Centro Nacional de Farmacovigilancia

Resumen

Los accidentes ofídicos en Uruguay tienen una prevalencia anual variable que oscila entre los 80 a 100 casos. La mayoría de los accidentes ofídicos comunicados son por especies del género Bothrops, (60 a 70 casos anuales), el resto son por ofidios no ponzoñosos. Estos son los que requieren tratamiento específico con suero antiofídico.

Desde 1986 la Comisión Nacional de Ofidismo del Ministerio de Salud Pública protocolizó el diagnóstico, tratamiento y seguimiento de los mismos a nivel nacional. Un año antes se había comenzado la síntesis del suero antiofídico nacional.

A partir de 1999 comenzamos a detectar reacciones adversas al suero antiofídico nacional de diferente magnitud. Estos hechos coinciden con dificultades en el control de la producción del mismo y mayor sensibilidad en la detección de las reacciones adversas.

Presentamos un caso clínico en el cual se detectó una reacción adversa grave e infrecuente al suero antiofídico.

Se discute la etiopatogenia de la misma y su vinculación a la administración del suero heterólogo.

Palabras clave: ANTIVENENOS - efectos adversos.

Introducción

Los accidentes causados por ofidios en Uruguay tienen una frecuencia que varía entre 80 a 100 casos anuales. De este total, 60 a 70 casos corresponden a ofidios ponzoñosos producidos por dos especies del género *Bothrops* que habitan nuestro país: *alternatus* y *neuwiedii*⁽¹⁾. Esta variabilidad anual se debe fundamentalmente a razones climáticas.

La mayor incidencia de los accidentes se produce en los meses de verano y, fuera de esta estación, en los períodos de alta temperatura y humedad que se registran aisladamente en el resto del año. Estos últimos accidentes se caracterizan por ser particularmente graves debido a que el estado de hibernación del animal determina una mayor cantidad de ponzoña con características diferentes.

Estas consultas son de notificación obligatoria al Centro de Toxicología y a la División de Epidemiología del Ministerio de Salud Pública (MSP)⁽²⁾.

En el año 1986 se crea la Comisión Nacional de Ofidismo del MSP, integrada por un equipo multidisciplinario cuya labor posibilitó el conocimiento de las características de los accidentes y su protocolización diagnóstica y terapéutica⁽²⁾.

El protocolo de tratamiento del MSP para el accidente ofídico en pacientes pediátricos incluye, además de la desinfección de la zona y corticoterapia por vía intravenosa, la seroterapia específica con ocho ampollas de suero antiofídico bivalente diluidas en 250 ml de suero glucosado al 5%.

*Asistente del Departamento de Toxicología.

† Ex Asistente del Departamento de Toxicología. Prof. Adj. del Centro Nacional de Farmacovigilancia.

‡ Prof. Directora del Departamento de Toxicología. Co-Directora del Centro Nacional de Farmacovigilancia.

Departamento de Toxicología – Hospital de Clínicas. Piso 7. Facultad de Medicina. Montevideo, Uruguay.

Correspondencia: Dra. Susana Rodríguez.

J.M. Muñoz 1115/201. CP 11200. Montevideo, Uruguay.

E-mail: hcciat@hc.edu.uy

Recibido: 20/1/04.

Aceptado: 9/7/04.

Cada ampolla de 10 ml de suero antiofídico producido por el Instituto de Higiene de la Facultad de Medicina contiene 25 mg de antiveneno capaz de neutralizar in vitro 25 mg de veneno ofídico.

A partir del año 1999, con el desarrollo de las actividades de farmacovigilancia desde el Departamento de Toxicología, se comenzó a detectar un mayor número de reacciones adversas al suero antiofídico nacional. Entendemos por tal a toda respuesta nociva y no deseada a un fármaco que ocurre a las dosis normalmente usadas en humanos para la profilaxis, el diagnóstico o tratamiento de una enfermedad o la modificación de una función fisiológica (definición de la Organización Mundial de la Salud).

Estas reacciones adversas por suero antiofídico se presentaron en 12 pacientes en el período 1999-2000. Las mismas fueron mayoritariamente leves o moderadas produciendo manifestaciones generales (fiebre) y cutáneas tales como erupción eritematosa, prurito y erupción máculo-papular. Hubo además otra reacción grave que se manifestó como choque anafiláctico.

A continuación presentamos un caso clínico en el cual planteamos la aparición de efectos adversos relacionados con el uso del suero antiofídico.

Caso clínico

En el mes de agosto de 2001 el Centro de Información y Asesoramiento Toxicológico (CIAT), recibió la consulta por un accidente causado por un ofidio ponzoñoso en una escolar de 11 años, de 45 kg de peso, procedente de zona rural del departamento de Rivera. Sin antecedentes personales a destacar, inmunización vigente. Nunca recibió previamente sueros heterólogos.

Mientras la niña realizaba tareas rurales (hora 17 y 30),

es mordida por un ofidio a nivel del maléolo externo del miembro inferior derecho. Inmediatamente presentó intenso dolor y sangrado local. Instala luego cefaleas, vómitos y malestar general. Consulta en el centro asistencial a la hora de producido el accidente (18 y 35).

Al examen clínico se constata una puntura única sangrante en el maléolo externo derecho. Se realiza consulta al CIAT, interpretándose el cuadro clínico como accidente por ofidio ponzoñoso del género *Bothrops*. Se indica el protocolo establecido para estos accidentes por el MSP.

Durante el transcurso de las horas siguientes agrega equimosis y edema perimaleolar. La paraclínica realizada en el momento del ingreso y en la evolución inmediata se presenta en la tabla 1.

Evolución

A las cinco horas del accidente (cuatro horas del ingreso) se le realizó tratamiento con hidrocortisona 10 mg/kg intravenosa. A los 30 minutos se le administraron por vía intravenosa ocho ampollas (200 mg) del suero producido por el Instituto de Higiene de la Facultad de Medicina.

Durante la perfusión del suero instala reacción anafiláctica caracterizada por escalofríos, sudoración, erupción máculo-papular generalizada e hipertermia de 38,5°C (axilar).

Requirió interrumpir transitoriamente la perfusión del suero antiofídico y administrar hemisuccinato de hidrocortisona 10 mg/kg intravenosa, con lo cual retrocede el cuadro. Posteriormente se termina de pasar el suero en forma lenta. Se comienza tratamiento antibiótico según pautas, con beta lactámicos por vía parenteral.

A las 12 horas del accidente, por persistencia de signos locales, hematoma y sangrado, y alteraciones en la

Tabla 1

Ingreso	Tiempo de coagulación: incoagulable. Tiempo de protrombina: 48%
Doce horas del ingreso	Tiempo de coagulación > 20 minutos
Día 1 (a las 24 horas del accidente)	Tiempo de coagulación: 11 minutos Tiempo de protrombina: 76% Azoemia: 0,57 g/l Creatininemia: 1 mg%
Día 6	Tiempo de coagulación: 8 minutos Antitrombina III: 91% (VR: 75%-125%) Proteína C: 67% (VR: 70%-123%) Proteína S: 63% (VR: 60%-140%)
VR: valor de referencia	

coagulación (tiempo de coagulación mayor a 20 minutos) se repite protocolo terapéutico del suero, administrándose 100 mg de antiveneno (contenido en cuatro ampollas), por vía parenteral. No reitera episodio anafiláctico. Progresivamente presenta mejoría clínica y normalización del tiempo de coagulación (a 11 minutos) y del tiempo de protrombina (76%, y posteriormente 90%).

A las 48 horas del accidente, en un control médico en sala, se observa que la niña se encuentra confusa y febril. A nivel del sitio de la mordedura: puntura sin sangrado con escaso edema perimaleolar. Hematoma evolucionado.

Sistema nervioso: monoplejía braquial izquierda de instalación aguda, que se evidenció al despertar en la mañana. El resto del examen neurológico fue normal.

La tomografía computada de cráneo mostró una imagen hipodensa frontoparietal derecha, compatible con el diagnóstico de accidente cerebro-vascular de origen isquémico.

Se trasladó a la niña al Centro Hospitalario Pereira Rossell en Montevideo. Se le realizó un estudio completo de la coagulación (al sexto día de la mordedura) que incluyó: antitrombina III, proteína C reactiva y proteína S, los cuales fueron normales (tabla 1).

Se solicitó además angio resonancia nuclear magnética (figuras 1 y 2).

Para la realización de la misma se le administró contraste intravenoso, sin tener en cuenta los antecedentes previos inmediatos de atopía. Ello provocó nuevamente un cuadro anafiláctico que requirió tratamiento con antihistamínicos (clorfeniramina) y hemisuccinato de hidrocortisona por vía intravenosa durante cinco días.

Desde que se inicia esta medicación se asiste a una mejoría progresiva del déficit motor con recuperación total. La niña se ha mantenido asintomática hasta la fecha.

Discusión

El cuadro clínico descrito es el habitual que se presenta en los accidentes por ofidios ponzoñosos del género *Bothrops*. Se caracteriza por manifestaciones locales inflamatorias y manifestaciones sistémicas que se traducen por alteraciones de la coagulación.

El hecho de presentar una puntura única es posible dado que puede producirse una mordedura en la cual un solo diente se introduzca en la presa, ya sea por el modo en que se produce la mordedura o porque el animal presente una única pieza dentaria. La glándula del veneno se comunica con ambas piezas, de modo que la cantidad del veneno inoculado por un solo diente es la misma a la introducida por dos piezas dentarias. Ello puede constituir un elemento de confusión para el médico al evaluar un paciente en la emergencia. En este caso la mordedura se produjo contra un plano óseo resistente, lo cual varía la magnitud de las manifestaciones clínicas locales. El reco-

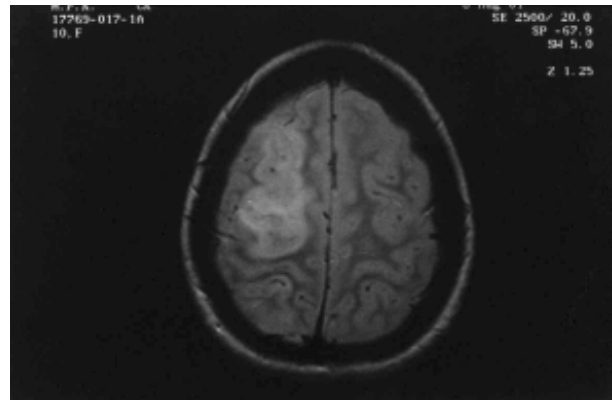


Figura 1. Angio resonancia nuclear magnética. Imagen hipodensa frontoparietal derecha

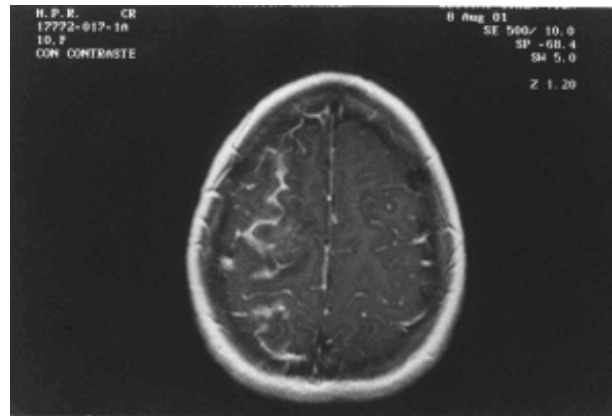


Figura 2. Angio resonancia nuclear magnética

nocimiento del animal puede ser correcto o no, y muchas veces ni siquiera se cuenta con estos datos.

La alteración de la coagulación producida por este accidente ofídico es compatible con un emponzoñamiento bothrópico. Las características de dicha presentación nos permiten considerar al mismo de gravedad moderada.

En este caso hubo un rápido acceso al centro asistencial y una rápida comunicación con el centro de referencia especializado, lo que es habitual en los accidentes ofídicos en Uruguay. A pesar de ello se produjo un retraso en la administración del suero antiofídico específico, exclusivamente motivado en razones burocráticas y organizativas.

El suero antiofídico debe ser administrado lo más precozmente posible, ya que el beneficio máximo del mismo se obtiene en un lapso de tiempo que comprende las primeras seis horas del accidente.

Hay autores que han demostrado su utilidad en plazos mayores, hasta ocho días luego de la inoculación de la ponzoña, dado que el veneno continúa circulando y tiene una eliminación renal lenta. La indicación del suero en este plazo puede ser discutida, pero los cuadros clínicos

en los que se administró eran graves desde el inicio⁽²⁾.

Este hecho está avalado por estudios que han puesto en evidencia la circulación de ponzoña en el torrente sanguíneo a los siete días del accidente aun en pacientes que recibieron seroterapia⁽³⁾.

El tratamiento con suero específico se inició a las cinco horas del accidente. Este intervalo es considerado aceptable en nuestro país y a nivel internacional.

El suero administrado es el bivalente antiofídico (B. alternatus y B. newiidi) producido por el Instituto de Higiene de la Facultad de Medicina de nuestro país. Cada vial del mismo contiene 10 ml de antiveneno que neutralizan 25 mg de veneno ofídico. Se calcula que la dosis habitual de veneno que puede inyectarse en una mordedura es de entre 100 y 200 mg aunque ocasionalmente puede llegar a 400 mg.

Durante la infusión de la primera dosis de suero antiofídico la niña presentó una reacción anafiláctica o una reacción adversa al suero heterólogo, que se expresó por alteraciones sistémicas inespecíficas y un exantema universal.

Actualmente se considera que las pruebas cutáneas de sensibilización con suero son de valor clínico discutido, por lo que no se utilizan. Se considera aceptable la relación riesgo-beneficio en la indicación de este tipo de suero.

La indicación de la segunda dosis de suero a las 12 horas del ingreso se debió a que mantenía alteraciones en la coagulación y evidencias clínicas de sangrado en el sitio del accidente.

Al segundo día de evolución instala en forma aguda una monoplejía braquial izquierda, constatándose en la tomografía de cráneo una imagen hipodensa compatible con un infarto fronto-parietal derecho. Es de destacar que esta complicación surge cuando los parámetros de la coagulación se habían normalizado completamente.

Este evento fue posterior a una segunda administración de suero antiofídico, que no desencadenó manifestaciones clínicas durante su infusión.

Los estudios de las reacciones adversas desencadenadas por sueros heterólogos han demostrado que la exposición a más de ocho viales de suero está directamente relacionada con un mayor riesgo de reacciones adversas al mismo⁽⁴⁾. Nuestra hipótesis es que el evento cerebral fue una reacción adversa medicamentosa causada por perfusión de suero heterólogo.

La bibliografía internacional consultada en referencia a las reacciones adversas desencadenadas por sueros heterólogos del tipo vasculitis del sistema nervioso central no es frecuente.

De hecho la bibliografía consultada en los últimos diez años no informa ningún caso, por ello nos pareció relevante la presentación de este suceso.

Nuestra paciente presentó dos complicaciones rela-

cionadas con el uso de sueros heterólogos: una primera reacción anafiláctica inmediata cutánea, y una segunda reacción tardía, que se manifestó por un compromiso del sistema nervioso. Esta última se define como una vasculitis.

El mecanismo etiopatogénico de las vasculitis es la inflamación de las arterias, venas, o ambas, que resulta de injurias estructurales, histológicamente demostrables en las paredes de los vasos. A veces se acompañan de trombosis en la luz del vaso y ello origina una lesión isquémica en los órganos irrigados por dichos vasos^(5,6).

Si este evento es lo suficientemente prolongado en el tiempo, secundariamente se produce una alteración en la pared vascular de los mismos que permite la extravasación de sangre, transformándose el accidente isquémico en un infarto hemorrágico.

El mecanismo intrínseco de este proceso involucra la sensibilización de los linfocitos T. En el curso de una enfermedad sistémica de esta índole, contribuyen a desencadenar una respuesta inmune celular directa que afecta al nervio periférico y al sistema nervioso central.

Las células endoteliales también juegan un rol prominente en la patología de la inflamación vascular. Ello es debido a su potencial interacción con los elementos del sistema inmune. Recientemente se sugirió que dichas células pudieran ser participantes activas en las vasculitis y no simplemente blancos pasivos de injuria.

La bibliografía analizada sostiene tres hipótesis patogénicas para explicar estas alteraciones inmunitarias⁽⁴⁻⁶⁾:

- El depósito pasivo de inmunocomplejos.
- La formación de autoanticuerpos.
- La activación de la inmunidad celular.

Es así que la primera asociación de inmunocomplejos y vasculitis necrotizante estudiada en el ser humano fue descrita en un paciente con la "enfermedad del suero".

Analizando la evolución de este cuadro vemos que al solicitar el estudio imagenológico con medio de contraste, no se tuvieron en cuenta los antecedentes de atopía previos. Ello desencadenó una nueva reacción anafiláctica que requirió antihistamínicos y corticoides intravenosos⁽⁸⁾.

Este hecho apoya nuestro planteo de un terreno inmunológico especial, con una respuesta aumentada a las agresiones externas.

Luego de iniciado este tratamiento el cuadro neurológico evolucionó a una franca mejoría del déficit motor que retrocedió en cinco días, con remisión completa.

Esta evolución apoya nuestra hipótesis etiopatogénica, donde vinculamos el origen de esta alteración vascular a un proceso inflamatorio endotelial, con depósito de inmunocomplejos intraluminales y la obliteración del vaso con isquemia distal. Los estudios de la coagulación realizados en la evolución fueron normales.

Estos se solicitaron con el fin de hallar una causa hematológica que explicara este cuadro.

Hay autores que han reportado infartos cerebrales al inicio del accidente por emponzoñamiento bothrópico. En estos casos no se les administró el suero específico, y el origen de estos cuadros está vinculado directamente al efecto pro coagulante de la ponzoña en las primeras etapas.

En estos casos el mecanismo causal es diferente y se vincula directamente a las características de la ponzoña^(9,10).

La instalación de este infarto cerebral a las 48 horas de evolución y con estudios de crisis normales nos aleja del planteo de una trombosis vascular secundaria a la ponzoña.

Sabemos que la utilización de sueros heterólogos puede potencialmente desencadenar reacciones de hipersensibilidad de diferente magnitud. A esta paciente se le administró suero antiofídico en dos oportunidades. La primera exposición desencadenó una reacción anafiláctica que sensibilizó el sistema inmunitario (tipo I).

La segunda administración del suero provocó una reacción del tipo III o "enfermedad del suero", que se expresó como una vasculitis del sistema nervioso central⁽⁶⁾.

Como mencionamos al inicio, a partir del año 1999 se constataron dificultades en el control de la calidad de los sueros utilizados. Ello derivó en un aumento de los reportes de reacciones adversas a los mismos.

Podemos afirmar que este cuadro clínico fue una de las complicaciones más graves registradas en ese período.

Summary

Ophidian accidents in Uruguay have a variable annual prevalence, from 80 to 100 cases. Most of the reported cases are due to Bothrops gender species (60 to 70 cases a year), and need to be treated with antiotherapeutic serum.

Since 1986 the *Comisión Nacional de Ofidismo del Ministerio de Salud Pública* has been producing a national protocol on diagnosis, treatment and follow-up. A year earlier, a synthesis of a national anti-ophidian serum commenced.

Since 1999, adverse reactions were seen when national anti-ophidian serum was used. These events were coincident with some difficulties detected on quality controls of the serum and a wider sensitivity about detecting adverse reactions.

A case report where a severe and unfrequent adverse reaction to antiotherapeutic serum is presented.

Etiopathogenesis of the reaction and its correlations to serum are discussed.

Résumé

Les accidents ophidiens en Uruguay ont un taux annuel variable, entre 80 et 100 cas.

La plupart des accidents rapportés sont par des espèces

du genre Bothrops (60 à 70 cas par an), le reste par des ophides non venimeux. Ce sont ceux-là qui exigent un traitement spécifique avec sérum antiotheropique.

Depuis 1986, la Commission Nationale d'Ofidisme du Ministère de la Santé Publique a protocolisé le diagnostic, le traitement et le suivi de ces cas. Un an auparavant, la synthèse du sérum antiophidique national avait été entreprise.

À partir de 1999, on commence à repérer des réactions indésirables au sérum antiotheropique national, ainsi que des difficultés pour le contrôle de sa production et une plus haute sensibilité au repérage des effets indésirables.

On présente un rapport d'un cas clinique dans lequel on a constaté une réaction indésirable grave et rare au sérum antiotheropique.

On discute son étiopathogénie et son rapport avec le sérum hétérologue.

Bibliografía

1. **Centro de Información y Asesoramiento Toxicológico.** Informe Anual del Centro de Información y Asesoramiento Toxicológico: CIAT, 2000.
2. **Dwivedi S, Sheshadri S, D' Souza C.** The limit for anti-snake venom administration. *Lancet* 1989; 2(8663): 622.
3. **Baub FA, Junqueira GR Corradini MC, Silveira PV, Nishioka S de A.** Clinical and epidemiological aspects of the "urutu" lance-headed viper (*Bothrops alternatus*) bite in a Brazilian hospital. *Trop Med Parasitol* 1994; 45(3): 243-5.
4. **Haddad LM.** North America venoms snake bite. In: Haddad LM, Shannon, MW, Winchester, JF. *Clinical Management of Poisoning and Drug Overdose.* Saunders, 1998: 333-52.
5. **Lie JT.** Classification and histopathologic spectrum of Central Nervous System vasculitis. *Neurol Clin* 1997; 15(4): 805-17.
6. **Younger DS, Kass RM.** Vasculitis and the nervous system. *Neurol Clin* 1997; 15(4): 737-51.
7. **Weir DM, Stewart J.** *Inmunología.* New York: Churchill Livingstone, 1990: 216-60.
8. **Reid HA, Thean PC, Martin WJ.** Specific antivenene and prednisone in viper-bite poisoning: controlled trial. *Br Med J* 1963; 5369: 1378-80.
9. **Thomas L, Tyburn B, Ketterle J, Biao T, Mehdaoui H, et al.** Prognostic significance of clinical grading of patients envenomed by *Bothrops lanceolatus* in Martinique. Members of the research Group on Snake Bite in Martinique. *Trans R Soc Trop Med Hyg* 1998; 92(5): 542-5.
10. **Thomas L, Tyburn B, Bucher B, Pecout F, Ketterle J, Rieux D, et al.** Prevention of thromboses in human patients with *Bothrops lanceolatus* envenoming in Martinique: failure of anticoagulants and efficacy of a monospecific antivenom. Research Group on Snake Bites in Martinique. *Am J Trop Med Hyg* 1995; 52(5): 419-26.
11. **Murthy JM, Kishore LT, Naidu KS.** Cerebral infarction after envenomation by viper. *J Comput Assist Tomogr* 1997; 21(1): 35-7. Erratum in: *J Comput Assist Tomogr* 1997 May-Jun; 21(3): followi.
12. **Jurkovich GJ, Luterman A, McCullar K, Ramenofsky ML, Curreri PW.** Complications of crotalidae antivenin therapy. *J Trauma* 1988; 28(7): 1032-7.