

Esofagocoloplastia retroesternal en el tratamiento del cáncer del esófago torácico

Valor del procedimiento como paliativo

Dr. Francisco Gómez Gotuzzo *

Introducción

El cáncer de esta localización es tratado por muchos exclusivamente con radiaciones, atentos a los resultados alejados poco satisfactorios de la cirugía y a la morbilidad operatoria. Pero como con las radiaciones no se logra más que mejorías transitorias de menor o mayor duración y de calidad variable, la cirugía continúa empleándose en todas partes con la esperanza de curar a algunos y de aliviar a los más.

Teniendo en cuenta el pronóstico fatal de la enfermedad y el sufrimiento del paciente al que no se proporciona alivio, resulta aceptable una mortalidad operatoria del 10 a 15 % aquí como en cualquier intervención de magnitud, y asimismo no es mucho lo que puede objetarse si llega al 25 % (35). Las estadísticas en este sentido, deben analizarse cuidadosamente para establecer cuánto gravita en estos resultados el procedimiento quirúrgico empleado, por sí mismo, cuánto se debe al entrenamiento del cirujano o del equipo y cuánto a las condiciones generales del enfermo y al estadio evolutivo alcanzado por la enfermedad cuando se realiza la operación. No es lo mismo operar un enfermo por semana que operar uno por año, como no es lo mismo operar tumores chicos en enfermos jóvenes que ofrecen poco riesgo, que hacerlo en circunstancias opuestas. Por lo tanto, un criterio de selección riguroso se impone para poder valorar un determinado procedimiento. Es indudable que la cirugía sigue representando uno de los tratamientos de mayor importancia en el cáncer y el cirujano que la realice debe recordar que mucho del porvenir de los pacientes puestos a su cuidado,

(*) Cirujano del Centro Departamental de Salud Pública de Artigas.

depende de la primera terapéutica que se haga, del primer procedimiento que se aplique. A este respecto, el concepto de radicalidad debe estar presente y procurarse que la extirpación sea completa, lo que en nuestro tema implica la remoción total del órgano torácico (9, 12) con la consiguiente necesidad de su reemplazo por otra víscera destinada a desempeñar su función.

Esta exigencia nos enfrenta de entrada con un primer problema que consiste en saber si es siempre posible o conveniente realizar una operación de esta magnitud en un solo tiempo.

Elección del procedimiento quirúrgico

Frente a un caso dado, decididos por la cirugía, debemos elegir entre los distintos procedimientos que se emplean corrientemente, el que mejor satisfaga estas premisas, teniendo presente que la última palabra sobre reseccabilidad la tiene la exploración operatoria. Para el cáncer bajo, supradiafragmático (no decimos tercio inferior) la toracofrenolaparotomía izquierda permite cumplir con los requisitos exigibles de una buena exploración, resección y reconstrucción del tránsito inmediato, ya sea mediante anastomosis esofagogastrica (la más fácil y rápida) o con interposición de un asa aislada de yeyuno o colon. Pero para los tumores situados más arriba, la reconstrucción inmediata sólo puede lograrse en **tiempo razonable** a expensas de la unión esofagogastrica luego de **resección subtotal** y los cirujanos adictos a este proceder, así lo hacen corrientemente. Pero para aquellos en cuya experiencia este procedimiento les trajo complicaciones serias y prefieren la utilización del colon como sustituto y hacer la anastomosis en el cuello, si quisieran hacer la reconstrucción inmediata del tránsito tendrían que agregar a lo ya hecho, la liberación del colon, anastomosis colocolica, cologastrica, piloroplastia, cervicotomía y anastomosis esofagocolica, lo que implicaría una prolongación excesiva de la operación con posible terminación fatal, muertes que pueden evitarse y se evitan planeando y realizando la intervención en dos tiempos.

La sustitución extensa del esófago por estómago la empleamos cinco veces: tres veces fue colocado en la pleura izquierda y dos en

situación retroesternal. Tuvimos arritmias cardíacas, trastornos cardiorrespiratorios serios con muertes que atribuimos al procedimiento, lo que nos llevó a emplear en adelante el colon, que nunca los produjo tal como nos lo habían dicho cirujanos de experiencia con estas operaciones (Vishlievski, A., comunicación personal). En cambio, en la sustitución del esófago inferior solamente, no se presenta este inconveniente, pero la recidiva local amenaza y existe siempre la posibilidad de esofagitis por reflujo con la estenosis consiguiente si la sobrevida es larga.

Así pues, resueltos a emplear tratamiento quirúrgico al caso dado, aceptada la necesidad de extirpar todo el órgano torácico, a sustituirlo por colon y a realizar la operación en dos etapas, sólo nos resta saber cuál debe ser la primera, por dónde empezar, si por la esofagectomía o por la construcción del neoesófago. Nos inclinamos decididamente por la plastia en primer término porque las ventajas de este ordenamiento superan al inconveniente de demorar la resección 20 o 25 días.

Esta conducta, mirada desde otro ángulo, se vuelve una ventaja más al evitar toracotomías y esofagectomías no indicadas por haber ya diseminación neoplásica abdominal, ganglionar y/o hepática, que la exploración abdominal muestra en alto porcentaje de casos aún en cánceres altamente situados (70 % en nuestra serie, semejante a otras). Y cuando de la exploración abdominal resulta que la esofagectomía está todavía indicada, esa espera de 20 días puede ser aprovechada para la irradiación del tumor y tejidos vecinos (13, 18, 29). Realizada la plastia y contraindicado el segundo tiempo, el radioterapeuta se enfrenta a un enfermo en estado de ánimo óptimo con la deglución recuperada, con la nutrición asegurada que aumentará la tolerancia al tratamiento. El enfermo terminará sus días por la progresión de la enfermedad incurable que padece y no por hambre ni sed, con deglución normal, tragando su saliva y no con la sonda de gastrostomía, de efectos deprimentes y no siempre aceptada.

Las ventajas de realizar la plastia en primer término, son pues:

- 1º) eliminar el síntoma princeps, desesperante: la disfagia;
- 2º) permitir conocer la extensión neoplásica abdominal que contraindicará muchas veces, no siempre, la esofagectomía posterior, en con-

sideración a otros factores más como edad, estado general, aspecto radiológico del tumor fundamentalmente, y pasar sin más el enfermo al radioterapeuta;

3º) evitar la gastrostomía y esofagostomía que deben seguir a la esofagectomía;

4º) evitar la pérdida de peso (alrededor de 4-5 kilos) que se produce durante el lapso de las 2 a 4 semanas que transcurren antes de realizar la plastia (18);

5º) la demora en realizar la exéresis no debe ser tenida como perjudicial y puede hasta considerarse como beneficiosa al ser aprovechada para irradiar el tumor, en cuyo caso puede llevarse a 40 días o más para lograr una esterilización correcta (18, 29);

6º) al superar la disfagia y no interferir con el tratamiento radiante constituye el mejor paliativo, mérito que enfatizamos y que la justifica ampliamente como está justificada y aceptada por todo el mundo la derivación gastroyeyunal en la obstrucción maligna del antro piloro, aun cuando la expectativa de vida sea escasa, bastando solamente que el enfermo ofrezca razonables probabilidades de soportar la operación.

Reseña

de las plastias viscerales

La sustitución del esófago obstruido, por otro órgano del tubo digestivo data de mucho tiempo.

El estómago

Fue el más usado (Kirschner). Sus ventajas son: posee buena circulación, es fácil de movilizar, se puede llevar hasta el cuello casi siempre, su técnica es sencilla, la operación requiere menos suturas, menos tiempo. Sus inconvenientes: frecuencia de esofagitis por reflujo con la obstrucción consiguiente, la piloroplastia puede disminuirla pero no la suprime; la atonía gástrica producida por la vagotomía bilateral suele ocasionar molestias cardiorrespiratorias serias; en las anastomosis altas es frecuente la regurgitación del contenido gástrico en las vías aéreas con sus graves consecuencias; la diseminación del carcinoma esofágico es similar a la del gástrico, especialmente a nivel del tercio inferior, constituyendo un contrasentido ascender al tórax un órgano que puede estar comprometido.

El yeyuno

Roux (1906) el primero, y Herzen y Yudin después, lo utilizaron colocándolo en forma subcutánea en la región anterior del tórax. Funciona mejor cuando se lo coloca detrás del esternón (Robertson y Serjeant, 1950); tiene un calibre adecuado, posee buena circulación; es resistente a la acción clorhidropéptica del jugo gástrico; tiene buen peristaltismo que persiste en el asa aislada. Sus inconvenientes son: arcadas vasculares cortas y sus flexuosidades que limitan la longitud del asa a trasplantar dificultando y mismo impidiendo su ascenso al cuello. Yudin en 88 operados consiguió realizar la anastomosis en el cuello sólo en el 20 % de los casos (18); Mes afirma que son más los que mueren por el trasplante yeyunal que los que viven (14). Badano Repetto, el primero en nuestro medio, lo empleó con éxito en un caso de estenosis cáustica (5). Intentamos dos veces llevarlo al cuello sin resultado, en cambio su empleo como sustituto del esófago inferior es excelente; lo empleamos en un caso y durante los 7 años y ½ transcurridos no se presentaron inconvenientes de ninguna clase (Figs. 14, 15 y 16).

El colon

Vulliet y Kelling, en 1911 (14, 16) fueron los primeros en usar el colon transversal colocándolo subcutáneamente. Androsoff (3) utiliza sus diversos sectores conduciéndolo al cuello colocado ya detrás del esternón, ya a través "del amplio túnel de la cavidad pleural, por delante del pulmón donde no es comprimido por nada, sin necesidad de frenotoracotomía amplia traumática", método propuesto por él en 1952 y que considera menos peligroso que el anterior. Es un tubo vivo que reemplaza admirablemente al esófago; es recto y no acomodado como el yeyuno; tiene buena vascularización y la ventaja de tener vasos longitudinales paralelos a su borde mesentérico; conserva peristaltismo eficaz. Estas ventajas se observan principalmente cuando se emplea el colon transversal o el izquierdo; son menos apreciables cuando se recurre al colon derecho. Los inconvenientes que se le atribuyen son: si se produce una dehiscencia esofagocólica, la fístula tarda más en curar que la de origen yeyunal; cuando se utiliza el ileocolon, con anastomosis esofagoileal, la válvula ileocecal no se acomoda al pasaje de los alimen-

tos sólidos lo que en algunos enfermos provoca espasmos y detención del bolo a su nivel (14). No tenemos experiencia con este segmento ni con el izquierdo tampoco. El transversal isoperistáltico nos parece excelente para el reemplazo. Con el tiempo pierde sus haustraciones, la mucosa se hipotrofia y segrega menos mucus. En cambio para reemplazos cortos, en tumores bajos, el yeyuno nos dio un excelente resultado en el caso que lo empleamos, ya citado, y en otro luego de gastrectomía total. Casi está de más decir que al emprender una sustitución de esófago es obligatorio conocer todos los procedimientos técnicos utilizables, por si el planeado no puede realizarse como nos sucedió dos veces obligándonos a utilizar el estómago por imposibilidad de preparar el yeyuno.

Técnica de la coloplastia retroesternal con transversal isoperistáltico

Preoperatorio, como el de toda operación mayor sobre el colon.

Operación

Enfermo en decúbito dorsal, aseptización de todo el campo operatorio.

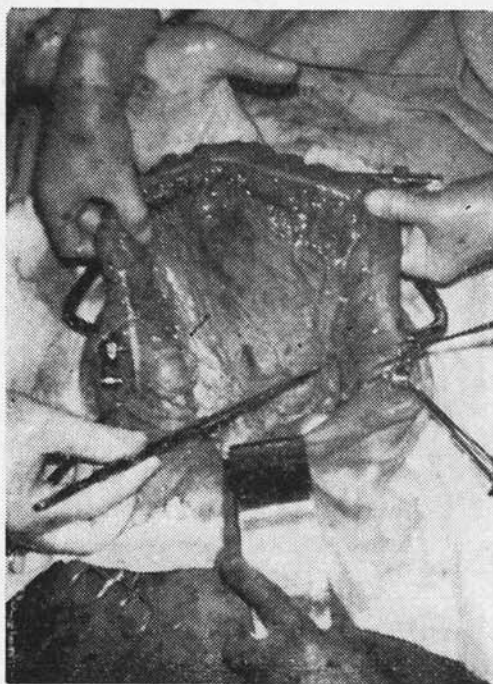


Fig. 1. Liberación completa del asa a transplantar.

Primer tiempo

Laparotomía mediana supra e infraumbilical; exploración: si hay ganglios colonizados o sospechosos y la extirpación es factible se los elimina con los vasos coronarios estomacales, de lo contrario se toma uno para examen solamente; liberación del transversal y sus ángulos, llegando hasta el ciego y sigmoide (Fig. 1); clampeo de la arteria cólica media en su origen (Fig. 2); investigación, ligadura

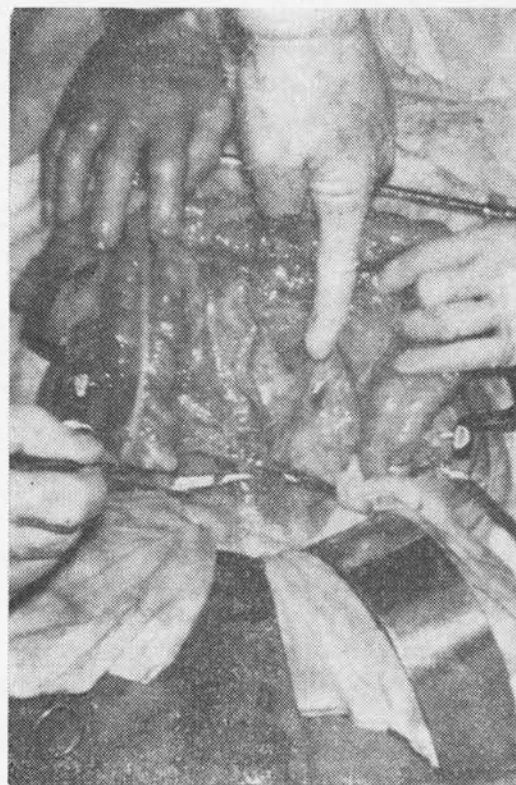


Fig. 2. Clampeo de la arteria cólica media.

y sección de la vena del colon transversal en su terminación (ver Esquema 1-D) gesto éste de la mayor importancia para asegurar adecuado retorno sanguíneo al trasplante; confección de la parte inferior del túnel (Fig. 3) y colocación aquí de una compresa humedecida; ligadura y sección de la arteria cólica media y de la marginal en los extremos del trasplante ya determinados por la longitud de su pedículo vascular constituido por la arteria del ángulo izquierdo, el que debe quedar, huelga decirlo, sin la menor tensión; de ahí la necesidad de incluir en aquel el ángulo derecho y una porción variable del ascendente; el intestino se acomodará siempre a expensas de suaves ondulaciones (Figs. 4, 5 y 6 y Es-

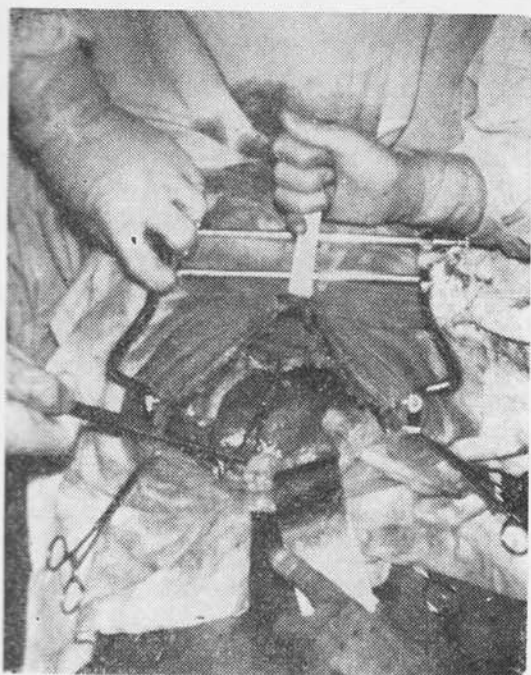


Fig. 3. Confección de la parte inferior del túnel.

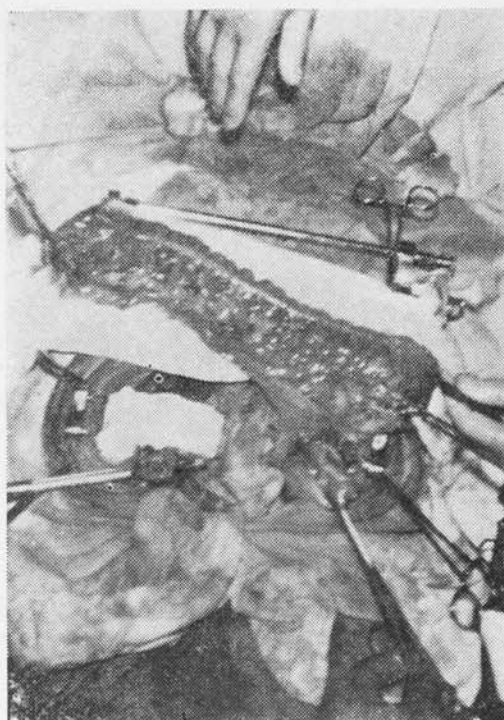


Fig. 5. Trasplante aislado.

quemaduras 1 y 2); sección del intestino (Fig. 5); coloanastomosis terminoterminal y pasaje del trasplante por detrás del estómago (Fig. 6); anastomosis cologástrica terminolateral buscando que la curva sea suave (Fig. 7); si el caso se seguirá de esofagectomía, se practica piloroplastia de Heineke-Miculicz.

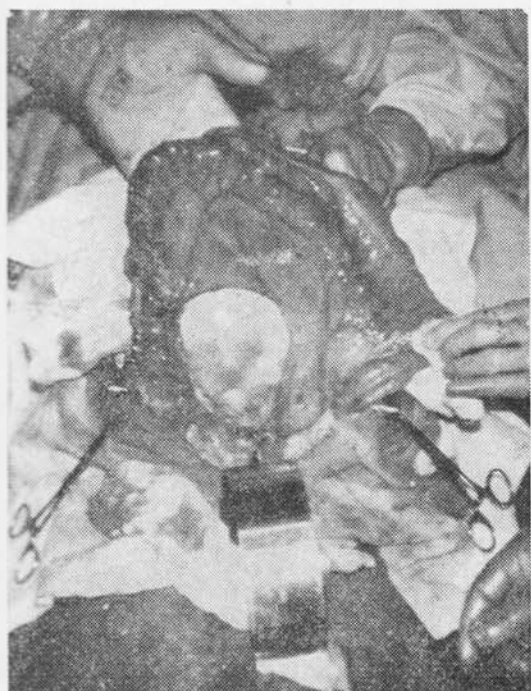

Fig. 4. Sección de la arteria cólica media y de la marginal.

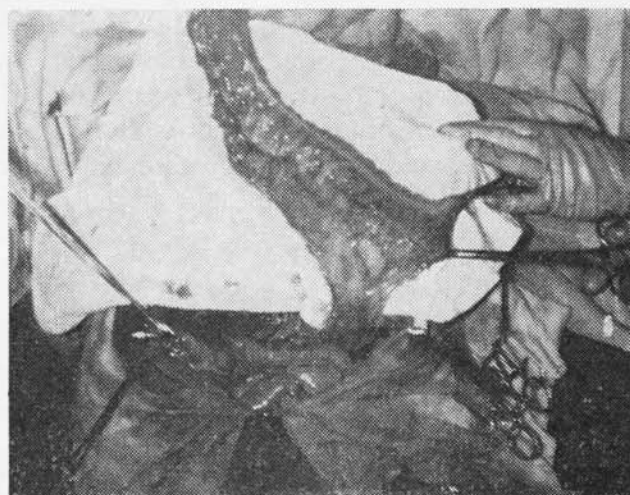


Fig. 6. Coloanastomosis realizada. Trasplante pasado por detrás del estómago y a través del epiplón menor.

Tiempo cervical

Cambio de guantes y si es posible de instrumentos y se pasa al tiempo cervical: incisión amplia sobre el borde anterior del esternocleidomastoideo izquierdo y se completa el túnel destruyendo suave y firmemente los tractos fibrosos por maniobras digitales e instrumentales, manteniéndose siempre contra el esternón (Fig. 8).

Todas estas maniobras son exangües y realizadas con suavidad no siempre desgarran las pleuras. Se aísla el esófago cervical evitando

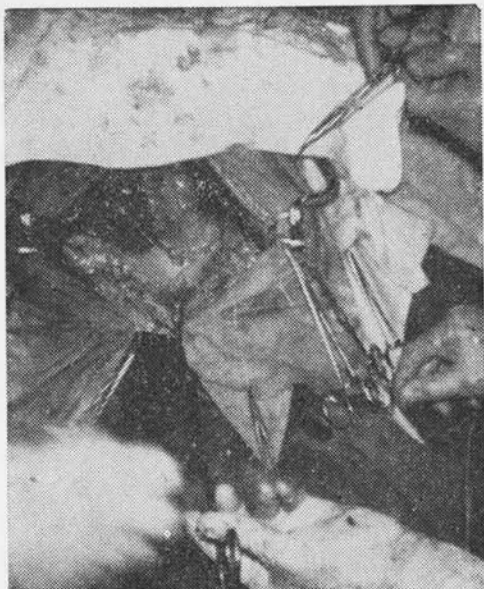

Fig. 7. Anastomosis cologástrica. Comienzo de la piloroplastia.

traumatizar el recurrente y los vasos tiroideos inferiores y se lo sostiene con una sonda Nelaton; sección del esófago con tijera y cierre invaginante del cabo mediastinal. Con una pinza larga y curva (Foerster) o con un histerómetro maleable al que curvamos convenientemente e introducido por el cuello vamos en busca del colon al que traccionamos por los hilos dejados largos; se debe evitar trac-

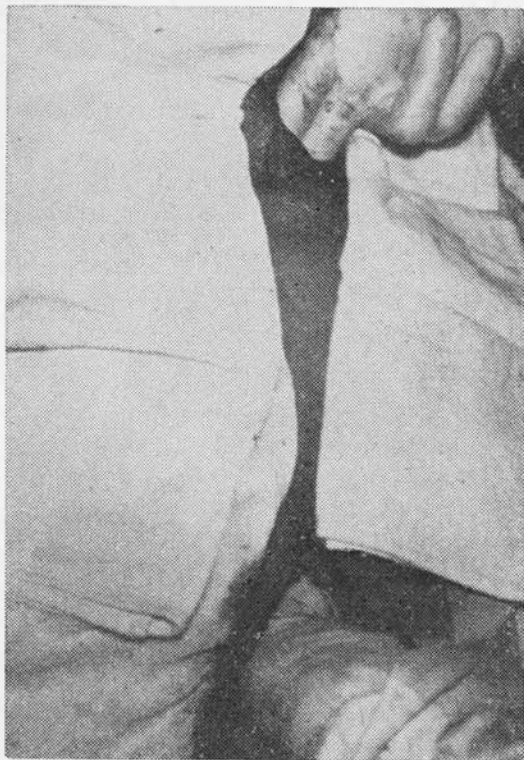

Fig. 8. Por ambas incisiones se completa el túnel.

ción brusca y la menor rotación, el borde mesentérico queda a la derecha; logrado el ascenso hacemos la anastomosis terminolateral en dos planos con puntos separados de hilo irreabsorbible muy fino (lino, seda o nylon monofilamento 3 ó 4 ceros). Antes de completar la sutura se puede introducir una sonda hacia el estómago y faringe para hidratación y alimentación durante los 8 ó 10 primeros días. Con nuestros primeros casos procedimos así y últimamente no la ponemos más. Se le atribuye algún perjuicio al apoyo de la sonda en la sutura; no tuvimos problemas poniéndola ni dejando de ponerla. Acostumbramos a fijar el colon a los tejidos cervicales con un par de puntos utilizando los hilos de la sutura cólica.

Ultimo tiempo

Nuevo cambio de guantes, drenaje con lámina de goma y cierre. Volvemos al abdomen; sutura del mesocolon y cierre. Si hubo rotura de pleuras, drenaje de las mismas. El esquema 2 muestra la operación terminada.

Postoperatorio. Hidratación parenteral. Desde el segundo o tercer día permitimos la ingestión de agua y té y luego otros líquidos y vamos suprimiendo la venoclisis. La deglución es fácil y poco dolorosa y es mejor si no se puso sonda; antibióticos, levantamiento precoz como habitualmente. A las 2 ó 3 semanas hacemos control radiológico, observando buen pasaje a través de las uniones, tránsito y evacuación gástrica sin inconvenientes (Figs. 9, 10, 11, 12 y 13).

Complicaciones

Falla de suturas

Tuvimos una pequeña filtración cervical en la cara anterior de la unión, que curó fácilmente con 2 puntos y una gasita apoyada, sin necesidad de colocar sonda ni interrumpir la alimentación (Obs. 8).

Lesión del recurrente

Puede suceder en cualquier momento si no se está atento. Tuvimos una definitiva; no sabemos en qué momento lo herimos. El enfermo vivió 19 meses (Obs. 2).

Rotura de pleuras

Si se producen uni o bilateralmente y la brecha es chica, se obturará con el mismo colon y nada desagradable debe pasar si se tiene además la precaución de drenar la cavidad al

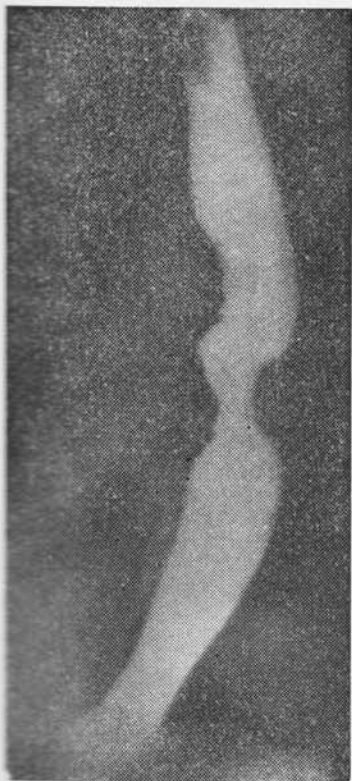


Fig. 9. Cáncer de tercio medio.

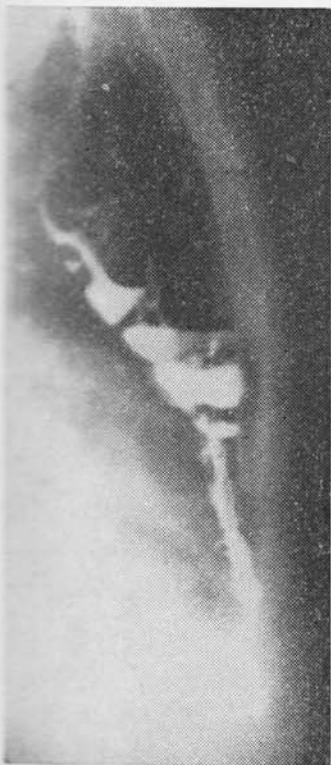

Fig. 10. Colon retroesternal de perfil.

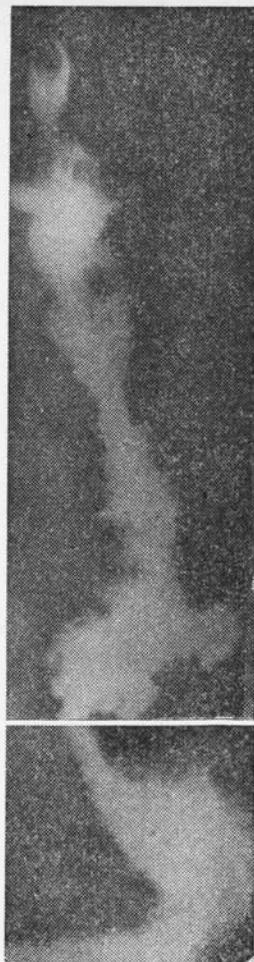

Fig. 11. Radiografía unidas a continuación, para mostrar el tránsito completo por el neoesófago con las uniones esofagocólicas y cologástricas.

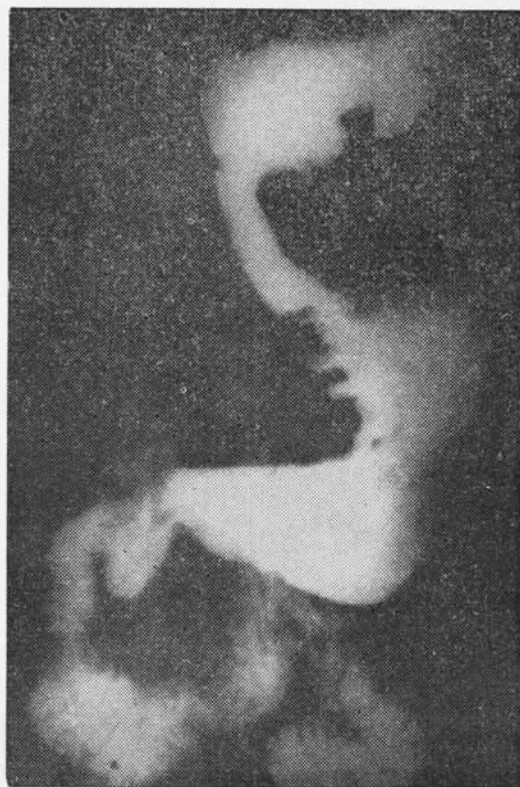

Fig. 12. Repleción y evacuación gástricas normales.

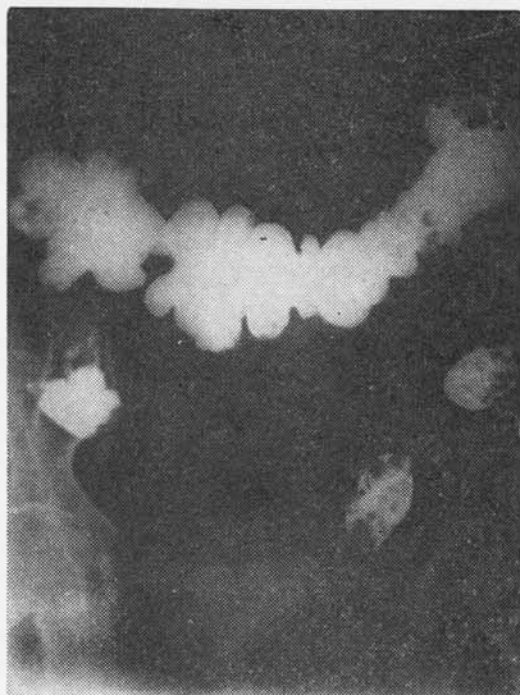

Fig. 13. Tránsito colónico normal.

final y reexpandir completamente el pulmón; si la brecha es grande, puede prolapsarse el colon y ser pellizcado con sus consecuencias (3). Nunca nos sucedió.

Infección del mediastino

Se evitarían con el cierre del extremo cólico a elevar, ya que sería esta la causa habitual de la infección. Nunca la tuvimos.

Alteraciones circulatorias del trasplante

Pueden ser de origen arterial o venoso. Es necesario ubicar correctamente las ligaduras en la arteria y en la vena. Cuando la arteria del ángulo derecho nace de la cólica media, la dejamos intacta, con lo que aseguramos más aporte y al dejar más meso quedan más anastomosis arteriales y venosas (esquema 1B).

En resumen, la plastia exige (esquema 1):

- longitud adecuada del asa para evitar tensión en la sutura cervical y en el pedículo vascular;
- ligaduras arterial y venosa bien ubicadas;
- amplitud suficiente del túnel;

- cierre invaginante del extremo cólico a elevar;
- drenar la cavidad pleural, si hubo rotura.

Material estudiado.

Casuística personal

Desde 1961 a 1966, el único procedimiento empleado por nosotros fue la elevación del estómago dentro de la cavidad pleural a diferentes alturas con unión directa luego de la esofagectomía parcial o subtotal, realizada por toracofrenolaparotomía izquierda.

En noviembre de 1966 realizamos en un caso de cáncer bajo, la reconstrucción del tránsito interponiendo un asa yeyunal (Figs. 14, 15 y 16). Dicho paciente vive aún sin la menor molestia.

A partir de 1967 operamos 16 enfermos con tumores altos, la mayoría en estadio evolutivo avanzado (11 casos, 70 %) con el plan de dos etapas empezando por la plastia. Todos fueron operados en el Centro Departamental local. A dos se les hizo la sustitución mediante estómago retroesternal llevado hasta el cuello, procedimiento que consideramos inferior, pese a la mayor facilidad y rapidez de ejecución, y afirmaron nuestras preferencias por el colon.

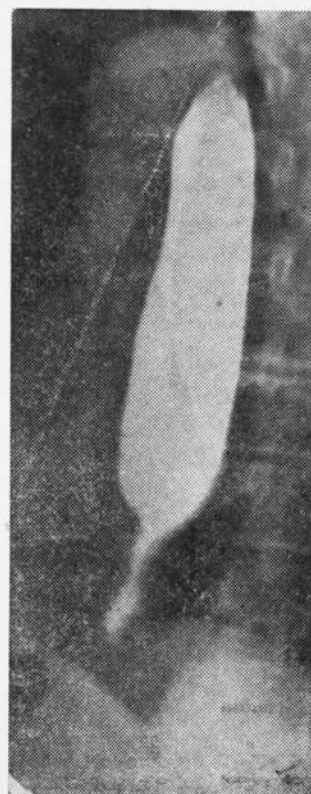
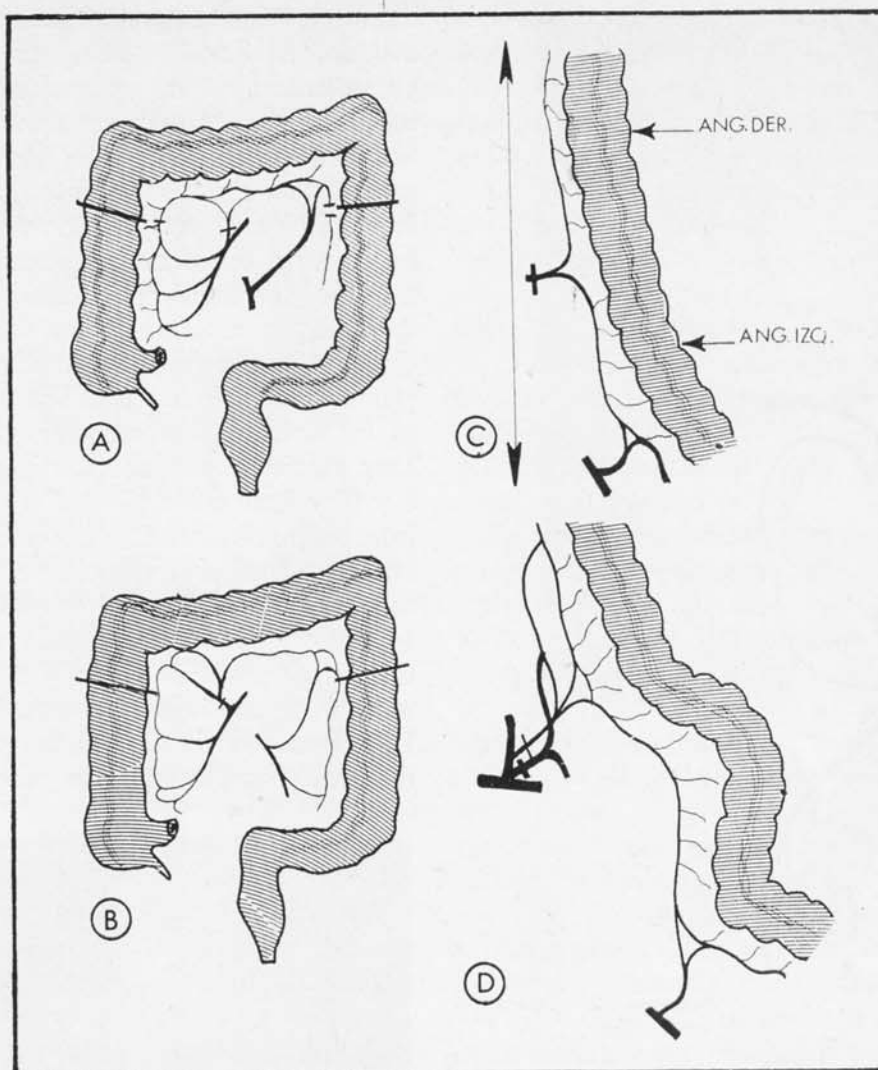


Fig. 14. Cáncer de esófago bajo que fue resecado.



Esquema. 1. Ligaduras arteriales colocadas: A) disposición corriente; B) cuando la arteria del ángulo nace de la cólica; C) longitud del trasplante determinada por el pedículo vascular; D) ligadura de la vena en su terminación, antes de unirse a la gastroepiploica derecha.

A los 14 restantes se les hizo la plastia con colon transverso isoperistáltico y los resultados se exponen a continuación:

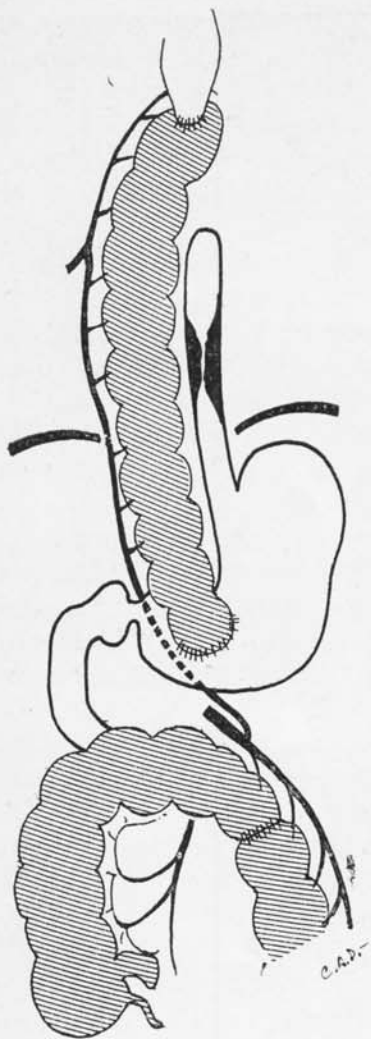
Uno (Obs. 4) falleció a las 48 horas de shock, sin recuperarse completamente de la anestesia (72 años, tumor de 1/3 superior, desnutrido, bronquítico, etilista, en afagia que rechazó la gastrostomía ofrecida como único recurso amenazando con suicidarse si no era operado). Otro (Obs. 3) con el trasplante funcionando bien, falleció en contados minutos, a los 10 días, a consecuencia de una profusa hemorragia mediastinal, que no dio tiempo a nada. Seguramente su extenso tumor ulceró una intercostal o la aorta mismo. No se realizó necropsia.

Otro (Obs. 11) falleció a los 12 días a consecuencia de peritonitis producida por filtración mínima de la coloanastomosis que no fue advertida por el colega que lo reoperó en nues-

tra ausencia y que la necropsia mostró. El trasplante funcionaba bien.

Otro (Obs. 14) falleció al 5º día a consecuencia de neumomediastino y neumotórax. A las 3 horas de finalizada la operación, que fue la de menor duración y muy bien tolerada, realizada con dos equipos actuando simultáneamente, se comprobó neumomediastino hipertensivo que fue drenado a través de la incisión abdominal, mejorando.

Sospechándose la existencia de neumotórax se puncionaron y drenaron ambas cavidades pleurales; a las 48 horas, la traqueobroncoscopia (Dr. Juan Gómez Gotuzzo) sin ser concluyente pareció mostrar una fisura en la cara posterior del bronquio fuente izquierdo; como su estado se controlaba aceptablemente con los drenajes mediastinal y pleural bilateral con sondas, decidimos esperar. A las 96 horas, con persistencia de la fístula la radiografía mostró



Esquema 2. Operación terminada.

neumotórax bilateral mayor a derecha y enfisema mediastinal; al 5º día como la situación se mantenía incambiada decidimos reoperar a la mañana siguiente, pero falleció en horas de la noche. No obtuvimos autorización para hacer la necropsia. No hubo rotura de pleuras y el mandril utilizado durante la intubación no parece haber sido la causa (Dr. D. Linares). El tumor era extenso pero su extremo superior no llegaba al bronquio.

Otro (Obs. 13) sin metástasis abdominales, hizo un postoperatorio excelente y 24 días después se le practicó esofagectomía que se complicó con empiema; fue reoperado y falleció en el postoperatorio inmediato.

Y el 6º fallecido (Obs. 9) fue el único que sufrió la necrosis del trasplante, el que le fue retirado al 6º día, haciéndose ahora esofagotomía y gastrostomía; continuó mal y falleció al mes en caquexia. Era un hombre de 65 años, desnutrido, deshidratado, con obstrucción total que había rechazado la operación 2 meses antes; durante la operación tuvo hipotensión arterial sostenida, insuficiencia cir-

culatoria visceral generalizada ya con el colon aislado. Al finalizar la operación, el trasplante ya suturado estaba en malas condiciones, edematoso, violáceo, pero como pensamos que no sobreviviría más que unas horas no se lo retiramos en ese momento.

Los ocho restantes vivieron entre 5 y 19 meses, falleciendo todos en caquexia o casi y con tos rebelde todos o casi todos, sin recidiva de la disfagia, mostrando las radiografías el mediastino ensanchado. No tenemos necropsias por negativa de las familias y por fallecimiento en domicilio la mayoría de ellos.

Tres sufrieron esofagectomía posterior (obs. 2, 5 y 6) y 2 de éstos (Obs. 5 y 6) tenían ganglios intertraqueobronquicos colonizados. Sólo un enfermo recibió tratamiento radiante complementario en el Instituto de Radiología y vivió 14 meses; cuando su estado empezó a decaer tuvo expectoración hemática y la radiografía mostró el mediastino ensanchado (Obs. 7).

El enfermo de la Obs. 2, aceptó el tratamiento radiante complementario propuesto y se tras-

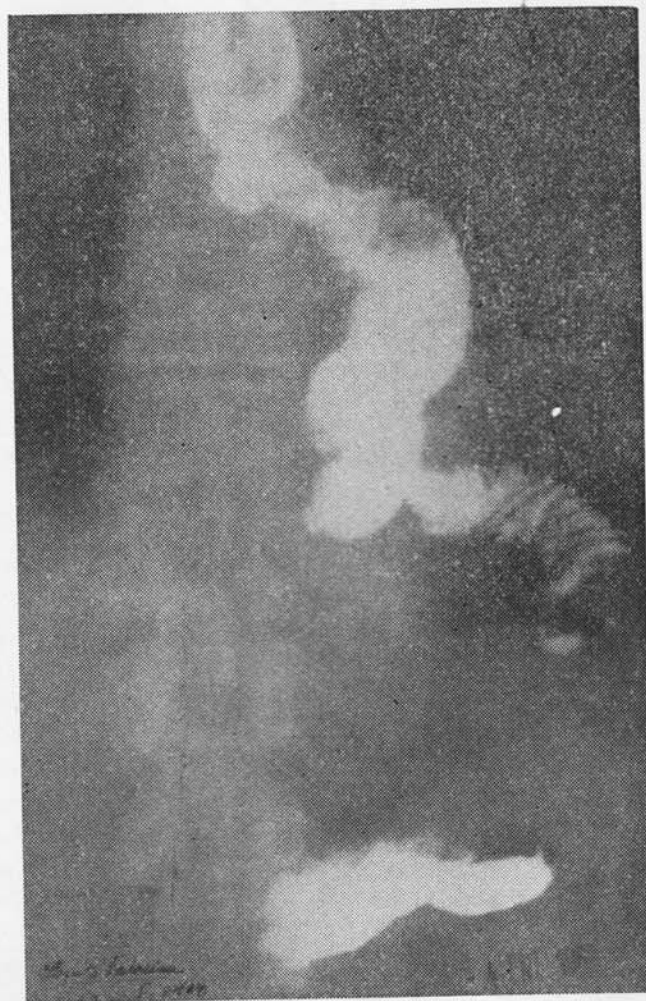

Fig. 15. Sustitución por yeyuno, del segmento gastrosesofágico extirpado; a los 2 meses de operado.



Fig. 16 Lo mismo de la figura anterior a los 7 y 1/2 años de operado.

ladó a Porto Alegre con ese fin, opinando el especialista consultado que no lo necesitaba. No tenemos equipos para tratamiento radiante en nuestra ciudad y el traslado a Montevideo es casi siempre rechazado por el enfermo o sus familiares al saber que la curación ya no es posible.

El cuadro 1 muestra la serie completa de coloplastias con sus detalles más importantes.

Su análisis dice:

- localización predominante del tumor en el tercio medio o medio-inferior (11 casos en 14 o sea el 78 %) semejante a las publicaciones que conocemos;
- estadio evolutivo avanzado con extensión abdominal en el 64 % de los casos (9 en 14).

Conclusiones

—En el cáncer resecable del esófago torácico en cualquiera de sus segmentos, con exclusión del situado muy bajo (yuxtadiafragmático) nos parece que debe hacerse la extirpación de todo el órgano por toracotomía derecha que facilita el abordaje y permite mejor limpieza

del mediastino; la sustitución por colon con anastomosis en el cuello ha probado funcionar muy bien durante años en los casos de estenosis benignas, por cáusticos (10).

—La operación debe realizarse en dos etapas.

—La plastia, motivo central de este trabajo, debe ser la primera.

—Como paliativo está siempre indicada, apenas se muestre factible, por ser el más efectivo; su ejecución no requiere toracotomía, no toca el tumor ni tejidos vecinos, no deja anastomosis en el tórax; algunos de los inconvenientes que se le atribuyen con razón, pueden ser minimizados si se cuidan algunos detalles técnicos.

—La morbilidad del procedimiento expuesto se debe **mucho** más a las condiciones generales del enfermo, al avanzado estadio evolutivo de la enfermedad en el momento en que se realiza la operación, a la duración de ésta, que al procedimiento en sí. De ahí que su realización con dos equipos entrenados actuando simultáneamente sea ideal; se desarrolla como dos operaciones independientes, reduciendo **considerablemente** el tiempo operatorio en enfermos frágiles o muy frágiles la mayoría de las veces; ofrecer “de entrada” la gastrostomía nos parece lo más reñido con la caridad humana y cristiana.

—Todo esfuerzo dirigido a paliar la triste condición de los afectados por tan cruel enfermedad son a nuestros ojos, legítimos: “la cirugía de los tumores ha de ser agresiva si no quiere verse sometida —contra el fin que persigue— a un destino irracional y producto del azar”. (Bauer, K. H.)

Resumen

Se expone la táctica adoptada en el tratamiento del cáncer del esófago torácico, la técnica de la esofagocoloplastia retroesternal y los resultados obtenidos en 14 casos. Se analizan las causas de muerte. Se destaca el valor del procedimiento como paliativo.

Résumé

Description de la stratégie adoptée dans le traitement du cancer de l'oesophage thoracique, de la technique de l'oesophagocoloplastie rétrosternale et des résultats obtenus dans 14 cas. Analyse des causes de la mort. Mise en relief de la valeur du procédé en tant que palliatif.

Cuadro 1
Casuística personal

Caso	Año	Edad	Diagnóstico	Plastia	Esofagec- tomía	Evol. sobrevida
1	1967 C. F. (h)	62	Cáncer 1/3 medio. metástasis ganglio- nar abdominal	28-IV-67	no	Buena. 7 meses
2	1967 A.S. (h)	54	Cáncer 1/3 medio, sin metástasis	21-XII-67	11-I-68	Buena. 19 meses
3	1968 I.T. de F.	69	Cáncer 1/3 med.o, metástasis gang. y hepática	12-VI-68	no	Fall. a los 10 días Hemorragia me- diastinal
4	1968 A.S.	72	Cáncer 1/3 medio, sup. metástasis ganglionares	15-XI-68	no	Mala. 48 horas
5	1969 E.S. de P.	64	Cáncer 1/3 medio, sin metas. abd.; me- tas. gang. mediast.	20-X-69	29-XI-69	Buena. 14 meses
6	1970 M.M. de P.	63	Cáncer 1/3 medio, sin metas. abd., me- tas. gang. mediast.	14-I-70	14-II-70	Buena. 13 meses
7	1970 I.D. (h)	62	Cáncer 1/3 medio, inf., metas. gang. abdominales	2-VI-70	no Irrad.post- operatoria	Buena. 14 meses
8	1971 H.R.A. (h)	68	Cáncer 1/3 medio, metas. gang. abdo- minales	29-I-71	no	Buena. 7 meses
9	1971 J.S. (h)	65	Cáncer 1/3 medio, metas. abd. y hepá- ticas	8-X-71	no	Mala. Necrosis trasplante. Fall. a los 30 días
10	1971 S.B. de N.	51	Cáncer 1/3 inf. me- tas. gang. abd. Irra- diac. preoperat.	8-XI-71	no	Buena. 5 meses
11	1972 M.A.	59	Cáncer 1/3 medio, metas. gang. abdo- minales	1-XI-72	no	Mala. 12 ds. Fall. peritonitis falla sut. colóclica
12	1972 A.G.	58	Cáncer 1/3 medio, parálisis recurrente, metást. gang. abd.	22-XI-72	no	Buena. 5 meses
13	1973 D.F.C. (h)	62	Cáncer 1/3 inf. sin metástasis abdomi- nales	27-IV-73	21-V-73	Fall. empiema postoperatorio
14	1974 A.daS. (h)	56	Cáncer 1/3 medio, metástasis gang. abdominales	27-III-73	no	Mala. Neumo- mediastino-neu- motórax. Fall. al 5º día

Summary

Presentation is made of the tactic adopted for treatment of thoracic esophagus' Cancer, of the retrosternal esophagocoloplasty's technique and of the results obtained in 14 cases. The causes underlying mortality are analyzed. The value of the procedure as a palliative is highlighted.

Bibliografía

1. ALBO VOLONTE, M. y RUBIO, R.: Tratamiento quirúrgico del cáncer de esófago. Resultados. *Rev. Cir. Urug.*, 39: (3/4), 1969.
2. ALDROVANDO, J.: Esofagocoloplastia paliativa no cancer do esofago toracico. *Rev. Bras. Cir.*, 59: (1/2), 1970.
3. ANDROSOFF, P. I.: Esofagoplastia con intestino grueso. *Rev. Cir. Urug.*, 37: (1/2), 1967.
4. ARMAND UGON, V.: *El tórax quirúrgico*. Ed. Científica, Montevideo. 1938.
5. BADANO REPETTO, J. L.: Sustitución del esófago por plastia visceral en mediastino anterior. *Bol. Soc. Cir. Urug.*, XXXII: 2, 1961.
6. BERMUDEZ, O.: *Cuadros agudos del tórax*. Aspectos quirúrgicos. Ed Científica. Fac. Med. Montevideo. 1960.
9. CAMARA LOPES, L. H. y MENEGUCCI, W.: La esofagectomía subtotal en el tratamiento del cáncer del esófago. *Cong. Arg. Cir. XXXV*, 2: 421, B. Aires.
10. CARVALHO PINTO, V. A. y col.: Reconstrução cirurgica do esofago na infancia: Esofagocoloplastia. *Rev. Ass. Med. Bras.*, 2: (10), 447, 1965, S.P.
11. D'ABREU, A. L. *Cirurgia torácica*. "El Ateneo". B. Aires, 1956.
12. DE NICOLA, C. y MARKMAN, I.: Nuestra posición sobre el cáncer del esófago. *Cong. Arg. Cir. XXXV*, 2: 467, B. Aires, 1964.
13. ETALA, E.: Esofagocoloplastias. *Cong. Arg. Cir. XXXV*, 2: 432, B. Aires, 1964.
14. ETALA, E. "Estudio crítico de los sustitutos de esófago". *Rev. Arg. Cir.*, 4: (6), 1962.
15. GIBSON COSTA, B. F. Esplenectomía asociada a interposição de un segmento de alca jejunal exclusiva, en sentido isoperistáltico entre o esofago e o estomago operados (resseção de 1/3 inferior de esofago e cardia) na cura das varizes esofagicas no síndrome de hipertensão portal (apresentação de 20 casos). *Rev. Bras. Cir.*, 59: (5/6), 1970.
16. GIL MARINO, J. A. Cáncer de esófago. Relato. *Cong. Arg. Cir.*, XXXV, 1: 381, B. Aires, 1964.
17. GILARDONI, F.; MOLLER, G.; CAPANDEGUY, E. y otros: Esofagoplastia con tubo gástrico peristáltico o preesternal. A propósito de tres observaciones. *Rev. Cir. Urug.*, 39(1/2): 14, 1969.
18. GUIDO FILHO, B. y MIRRA, A. P.: Cáncer de esofago e cardia; considerações gerais sobre 383 casos. *Rev. Bras. Cir.*, 48(6): 1964.
19. HABIF, D. V.: Treatment of esophageal varices by esophagogastratomy and interposed jejunal segment. *Surg.*, 46: 213, 1959.
20. JOHNSON, J. y KIRBY, CH. K.: *Cirurgia torácica*. Ed. Interamer. México, 1954.
21. LOYUDICE, F.; BEBERAGGY, M.; PIEGARI, N. y SIVORI, J.: Vía retroesternal para la anastomosis esofagogástrica. *Cong. Arg. Cir. XXXV*, 2: 502, B. Aires, 1964.
22. MERENDINO, K. A. and THOMAS, C. I.: The jejunal interposition operation for substitution of the esophagogastric sphincter. *Surg.*, 44(6): 1112, 1958.
23. MEROLA, L. (h): Un nuevo procedimiento de unión esofagoyeyunal después de gastrectomía total. Trabajo experimental. *Bol. Soc. Cir. Urug.*, 28(2/3): 188, 1957.
24. MEROLA, L. (h): Anastomosis esofagogastricas. *Cir. Urug.*, 43(5): 400, 1973.
25. NISSEN, R. y ROSSETTI, M.: Cirugía del cardias. *Symposium CIBA*.
26. PALMA, E. C.; ZERBONI, E. y MENDY, F.: Neoplasma de esófago. Esofagectomía. *Bol. Soc. Cirg. Urug.*, 22: 1951.
27. PRADERI, L. A. y VEGA, D.: Estenosis benignas del esófago. A propósito de 13 casos. *Rev. Cir. Urug.*, 38(3/4): 1968.
28. PRADERI, L. A. y CENDAN, J. E.: Esofagocoloplastias. *Cir. Urug.*, 43(5): 376, 1973.
29. PRADERI, L. A. y PARADA, R.: Radioterapia y cirugía combinadas en el cáncer de esófago. *Cir. Urug.*, 42(3): 1972.
30. PRAT, D.: Cáncer de esófago. *Rev. Cir. Urug.*, 38(3/4): 1968.
31. RAIA, A.; ORLANDINI, A. e GODOY, A. C.: Esofagectomía parcial con interposição de alca jejunal no tratamento e prevenção da esofagiti de refluxo. *Rev. Paul. Med.*, 59: 289, 1961.
32. SANCHEZ PONS, J. C. Cáncer de esófago. Tratamiento por radiaciones. *Cong. Arg. Cir. XXXV*, 1: 463, B. Aires, 1964.
33. SFARCICH, D. A.; MOLINARI, P. y otros: Intubación a lo Mockler en los cánceres irresecables de esófago. *Cong. Arg. Cir. XXXV*, 2: 440, B. Aires, 1964.
34. SWEET, R. H.: *Cirurgia torácica*. Ed. La Prensa Médica Mexicana. México, 1950.
35. TERRACOL, J. y SWEET, R. H.: *Enfermedades del esófago*. Ed. Bernades. S. R. L., Buenos Aires, 1961.
36. VISHLIEVSKI, A.: Comunicación personal.
37. ZAVALETA, D. E. y VACCARIO, A.: Consideraciones y resultados sobre 38 anastomosis esofagogástricas cervicales. *Cong. Arg. Cir. XXXV*, 2: 443, B. Aires, 1964.