

Diverticulitis de Meckel. A propósito de un caso clínico

Nicolás Tarigo Casella*, Martín Vallverdú Scorza†, Patrick Lyford-Pike Bosch‡, Rubens Neirotti Rivero§

Resumen

Introducción: el divertículo de Meckel es una malformación congénita del tracto gastrointestinal. Se presenta en el 1% de la población general. Es más frecuente en el sexo masculino. El divertículo de Meckel puede cursar asintomático y conocerse en un hallazgo intraoperatorio, como ocurre en cerca del 80% de los pacientes.

Caso clínico: paciente de 25 años, sexo masculino, cuadro clínico compatible con apendicitis aguda, se realiza laparotomía y se destaca el hallazgo de un divertículo de Meckel inflamado. El objetivo de este trabajo es presentar un caso de diverticulitis de Meckel cuya presentación clínica simuló una apendicitis aguda y exponer los aspectos más resaltables del tema.

Palabras clave: APENDICITIS AGUDA
DIVERTICULITIS DE MECKEL

Key words: ACUTE APPENDICITIS
MECKEL DIVERTICULUM

Caso clínico

Paciente de sexo masculino, 25 años. Consulta por dolor en hipocondrio derecho, de 36 horas de evolución con irradiación flanco derecha y fosa ilíaca derecha, de tipo cólico que se acompaña de vómitos y fiebre, sin alteraciones del tránsito digestivo bajo ni alteraciones urinarias.

Buen estado general, lúcido, febril.

Abdomen simétrico, doloroso a la palpación de hipocondrio derecho, flanco y fosa ilíaca derecha, sin defensa.

Fosas lumbares: libres e indoloras.

Hemograma: 16.000 glóbulos blancos/mm³.

Ecografía de abdomen: normal.

* Asistente Clínica Quirúrgica F. Hospital de Clínicas, Facultad de Medicina, Universidad de la República.

† Ex Prof. Adj. interino Clínica Quirúrgica F. Hospital de Clínicas, Facultad de Medicina, Universidad de la República.

‡ Prof. Adj Clínica Quirúrgica F. Hospital de Clínicas, Facultad de Medicina, Universidad de la República.

§ Prof. Agregado Clínica Quirúrgica F. Hospital de Clínicas, Facultad de Medicina, Universidad de la República.

Los autores declaran que no existe conflicto de intereses.

Recibido: 19/1/17

Aceptado: 24/4/17

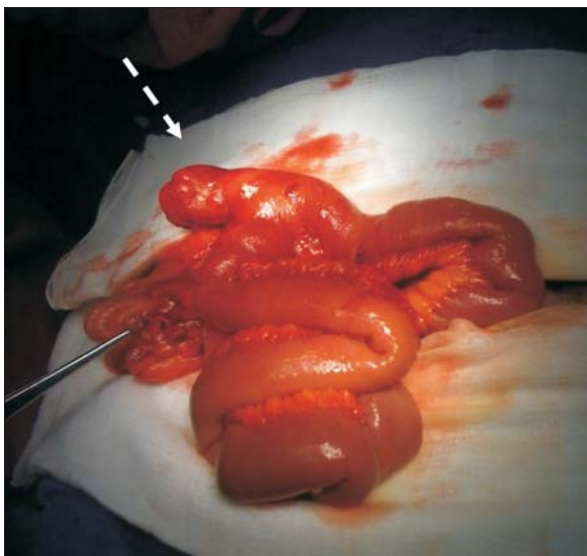


Figura 1. Divertículo de Meckel inflamado.

Se realiza laparotomía de urgencia con planteo de apendicitis aguda.

Abordaje mediante incisión transversa de flanco derecho, apéndice de aspecto macroscópico sano, diverticulitis de Meckel.

Resección de intestino delgado incluyendo el divertículo y entero-enteroanastomosis latero-lateral manual (figuras 1 y 2). Apendicectomía. Envío de la pieza a anatomía patológica.

Buena evolución en sala, se otorga alta al quinto día del posoperatorio.

De la anatomía patológica se destaca divertículo de Meckel con mucosa gástrica ectópica, complicado con:

- Diverticulitis, peridiverticulitis, necrosis grasa.
- Herniación de mucosa intestinal en submucosa.
- Periapendicitis leve.

Introducción

El divertículo de Meckel es la malformación congénita más frecuente del tracto gastrointestinal. Se presenta en el 1% de la población general. Es más frecuente en el sexo masculino⁽¹⁾.

El divertículo de Meckel puede cursar asintomático y conocerse en un hallazgo intraoperatorio, como ocurre en cerca del 80% de los pacientes^(2,3).

En ocasiones menos frecuentes, cursan sintomáticos, pudiendo provocar hemorragia digestiva baja, oclusión intestinal o diverticulitis, como es el caso de nuestro paciente.

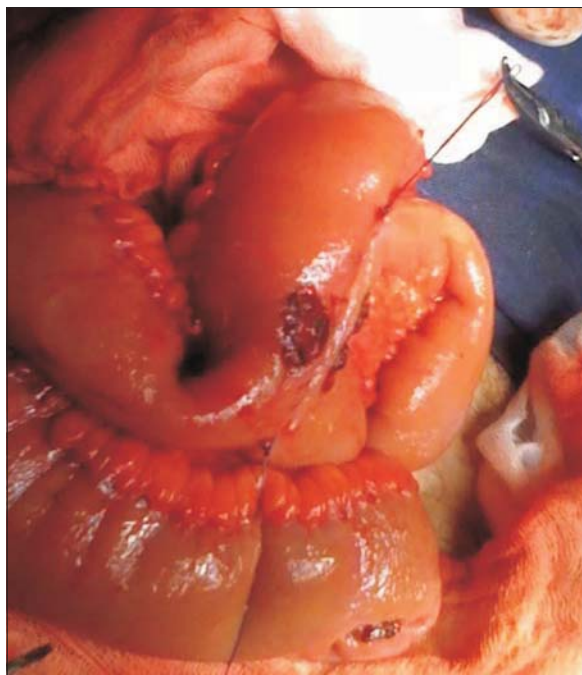


Figura 2. Enteroenteroanastomosis.

Discusión

El divertículo de Meckel posee su origen embriológico en la obliteración incompleta del conducto onfalo-mesentérico o vitelino, una estructura que aparece a la tercera semana de edad gestacional y que con fines nutricionales conecta el saco vitelino primitivo con el intestino medio en el feto en desarrollo⁽¹⁾.

Es un verdadero divertículo ya que contiene todas las capas de la pared intestinal.

Si bien es Fabricius Hildanus, en 1598, quien identifica por primera vez el divertículo de Meckel, Johan Meckel, en 1808, describe la estructura anatómica y origen embriológico del divertículo⁽⁴⁾.

Es más frecuente en el sexo masculino y la edad promedio de presentación es en el entorno de los 30 años, lo que es consistente con el caso presentado⁽²⁾.

Su localización a lo largo del intestino delgado es variable. Usualmente se encuentra en el borde antimesentérico, dentro de los 100 cm próximos a la válvula ileocecal con una distancia máxima reportada de 180 cm. La distancia media del divertículo a la válvula ileocecal se relaciona de manera directa con la edad, siendo aproximadamente de 34 cm en niños menores de 2 años; 46 cm entre los 3 y 21 años, y 67 cm en adultos de más de 21 años. Su tamaño por lo general es de 3 cm de longitud y oscila en cerca del 90% entre 1 y 10 cm. En el caso presentado se encontraba a 60 cm aproximadamente. Hasta en un 60% contienen tejido ectópico, del cual en la ma-

yoría corresponde a tejido gástrico ectópico. Otros tejidos encontrados corresponden a tejido pancreático, mucosa colónica, glándulas de Brunner, endometriosis y tejido hepato-biliar⁽¹⁾.

Suele cursar asintomático y conocerse en un hallazgo intraoperatorio, como ocurre en cerca del 80% de los pacientes^(2,3).

De estos, el 96% ocurre en adultos y los hallazgos anatomopatológicos muestran tejido ectópico y diverticulitis, el restante 4% corresponde a población pediátrica⁽²⁾.

Dentro de la forma de presentación sintomática, en adultos el sangrado digestivo es la forma más frecuente, seguida por la obstrucción y la diverticulitis que puede simular una apendicitis aguda como en el caso presentado; en niños, la mayoría presenta obstrucción, seguida por el sangrado y la diverticulitis^(1,2).

En los casos sintomáticos los hallazgos anatomopatológicos dados por tejido ectópico y diverticulitis son más frecuentes que en los asintomáticos⁽⁵⁾.

El empleo de estudios imagenológicos en los pacientes asintomáticos es de poco valor dado que es difícil distinguir entre intestino delgado y el divertículo⁽⁶⁾. En pacientes sintomáticos, la tomografía computada cobra valor sobre todo en las diverticulitis. En dicho caso puede observarse una formación diverticular con una terminación ciega de tamaño variable, conteniendo líquido o aire en su interior, imagen muy sugestiva de diverticulitis⁽⁷⁾.

Otros estudios como la angiografía, estudios endoscópicos como endoscopia con doble balón o cápsula endoscópica, o el centellograma con perteneclato de tecnecio pueden ser útiles para el caso de sangrado⁽⁸⁾.

El tratamiento en el grupo de pacientes asintomáticos es discutido. De la revisión en la literatura, en el estudio realizado por la Clínica Mayo basado en una experiencia con 1.476 pacientes entre 1950 y 2002, se llega a la conclusión de que deben researse aquellos que miden más de 2 cm, en pacientes menores de 50 años y sexo masculino. La recomendación se basa en que la presencia de algunas de estas características aumenta el riesgo de sufrir complicaciones⁽²⁾.

Los sintomáticos son de resorte quirúrgico, no existiendo acuerdo aún en si se debe realizar diverticulectomía o resección de intestino delgado^(1,2).

Esta entidad posee una morbilidad de 13% y una mortalidad de 0% de acuerdo a la evidencia disponible⁽⁴⁾.

Abstract

Introduction: Meckel's diverticulum is a congenital malformation in the gastrointestinal tract. It is found in 1% of the general population. Prevalence is higher in

men. Meckel's diverticulum may be asymptomatic and be found during a surgery, as is the case in around 80% of patients.

Clinical case: twenty five year old patient, male, clinical case compatible with acute appendicitis. Upon a laparotomy, Meckel's diverticulum is the main finding.

The study aims to present a case of Meckel's diverticulum, the clinical presentation of which appeared to be acute appendicitis, and to present the most relevant aspects of this condition.

Resumo

Introdução: o divertículo de Meckel é uma má formação congênita do trato gastrointestinal. Está presente em 1% da população geral sendo mais frequente em pessoas do sexo masculino.

O divertículo de Meckel pode permanecer assintomático e ser um achado intraoperatório, o que ocorre em aproximadamente 80% dos casos.

Caso clínico: paciente de 25 anos, sexo masculino, quadro clínico compatível com apendicite aguda, que é submetido a laparotomia na qual um divertículo de Meckel inflamado foi identificado.

O objetivo deste trabalho é descrever um caso de diverticulite de Meckel cuja apresentação clínica simulava uma apendicite aguda e rever os aspectos mais destacados do tema.

Bibliografía

1. **Yildiz I, Koca Y, Barut I.** An unusual case of intraabdominal abscess and acute abdomen caused by torsion of a Meckel's diverticulum. *Ann Med Surg (Lond)* 2016; 6:74-6.
2. **Dumper J, Mackenzie S, Mitchell P, Sutherland F, Quan ML, Mew D.** Complications of Meckel's diverticula in adults. *Can J Surg* 2006; 49(5):353-7.
3. **Yamaguchi M, Takeuchi S, Awazu S.** Meckel's diverticulum: investigation of 600 patients in Japanese literature. *Am J Surg* 1978; 136:247-9.
4. **Park JJ, Wolff BG, Tollefson MK, Walsh EE, Larson DR.** Meckel diverticulum: the Mayo Clinic experience with 1476 Patients (1950–2002). *Ann Surg* 2005; 241: 529-33.
5. **Kilius A, Samalavicius N, Danys D, Zaldokas G, Sein D.** Asymptomatic heterotopic pancreas in Meckel's diverticulum: a case report and review of literature. *J Med Case Rep* 2015; 9:108.
6. **Bennett GL, Birnbaum BA, Balthazar EJ.** CT of Meckel's diverticulitis in 11 patients. *AJR Am J Roentgenol* 2004; 182(3):625-9.
7. **Macari M, Balthazar EJ, Krinsky G, Cao H.** CT diagnosis of ileal diverticulitis. *Clin Imaging* 1998; 22:243-5.
8. **Elsayes KM, Menias CO, Harvin HJ, Francis IR.** Imaging manifestation of Meckel's diverticulum. *AJR Am J Roentgenol* 2007; 189:81-8.