

Fibromatosis mesentérica solitaria. Reporte de caso y revisión de la literatura

Sporadic mesenteric fibromatosis. A case report. Literature review

Fibromatose mesentérica solitária. Relato de caso. Revisão da literatura

Patricia López Penza¹, María Noel Pereira², Carlos Costa Paz², María Oreggia Carrau³

Resumen

La fibromatosis mesentérica es un subtipo profundo de tumor desmoide (TD), un tumor benigno de origen fibroblástico localmente agresivo por su tendencia a infiltrar los tejidos adyacentes. Son raros, esporádicos y pueden asociarse con el síndrome de Gardner.

El tratamiento de elección es la resección completa, evitando la recurrencia local.

Comunicamos el caso clínico de una paciente con fibromatosis intrabdominal mesentérica única, bien circunscripta, que simulaba por la imagenología una masa de origen pelviano.

Palabras clave: Tumor desmoide
Tumor pelviano
Fibromatosis intestinal
Masa pelviana
Intestino delgado.

Key words: Desmoid tumor
Pelvic tumor
Intestinal fibromatosis
Pelvic mass
Intestine, small

Introducción

El tumor desmoide (TD) es una enfermedad rara, representa el 3% de los tumores de partes blandas⁽¹⁾, con una incidencia de 2 a 4 casos por millón de habitantes/año^(1,2).

Es un tumor localmente infiltrante y muy agresivo, con elevada tasa de recurrencia, que carece de potencial metastásico.

La WHO lo define como una lesión con grado de malignidad intermedia por su crecimiento localmente invasivo.

Se clasifican según el sitio de presentación en intraabdominal (fibromatosis mesentérica y retroperitoneal) y extraabdominal⁽³⁾.

Esta división tiene importancia biológica y topográfica, las formas abdominales son más agresivas y recurren con facilidad⁽⁴⁾.

Caso clínico

Mujer de 54 años, histerectomizada sin anexectomía por miomatosis uterina.

1. Médico Cirujano General. Sanatorio Cantegril. Punta del Este. Maldonado.

2. Médico Ginecólogo. Sanatorio Cantegril. Punta del Este. Maldonado.

3. Médico Anatomopatólogo. Sanatorio Cantegril. Punta del Este. Maldonado.

Correspondencia: Patricia López Penza. Correo electrónico: patricialopezpenza@hotmail.com

Los autores declaran no tener conflictos de interés.

Se obtuvo consentimiento informado del paciente para la publicación de este trabajo.

Recibido: 4/11/2021

Aprobado: 7/3/2022

Attribution-NonCommercial 4.0 International (CC BY-NC 4.0)

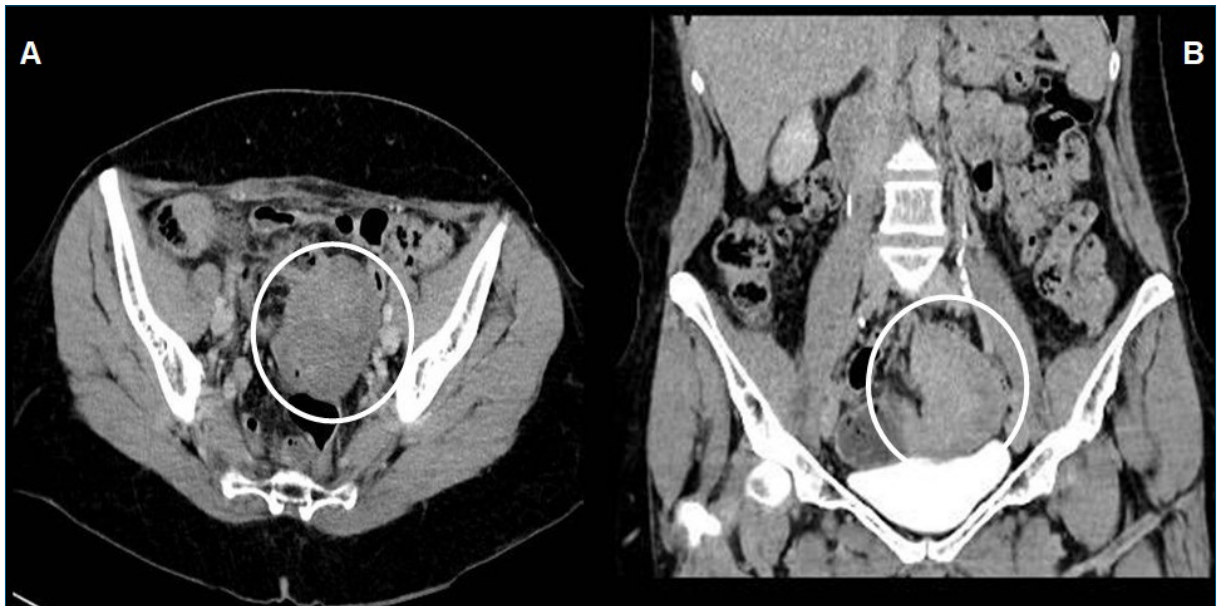


Figura 1. A) tomografía de pelvis, corte transversal: masa sólida, de 75 x 55 mm, heterogénea, que no capta el contraste, lateralizada a izquierda, comprime y desplaza las estructuras digestivas. B) corte frontal: tumoración sólida lateralizada a izquierda, apoyándose sobre la vejiga.

En control ginecológico, se palpa en la cúpula vaginal a izquierda una tumoración indolora.

Ante la sospecha de tumor de ovario izquierdo se solicita ecografía transvaginal, que evidenció una formación redondeada, de 74 x 51 mm, sólida, bien delimitada, con escasa vascularización al Doppler color, de probable origen anexial.

Como consecuencia de la duda sobre el origen de la tumoración, se solicitó tomografía de abdomen y pelvis con contraste intravenoso que muestra una masa sólida, redondeada, bien delimitada, de 75 x 55 mm, heterogénea, lateralizada a izquierda que capta medio de contraste, apoyada sobre la vejiga, comprimiendo y desplazando estructuras del tubo digestivo adyacentes (figura 1 a y b).

Marcadores biotumorales: CEA, Ca 19-9 y CA 125 con valores normales.

Con planteo de masa anexial se realiza laparoscopia exploradora por el equipo de ginecología.

Hallazgos intraoperatorios: masa sólida blanquecina de 7 cm en el mesenterio del intestino delgado (ID) medio, que cae en la pelvis, a izquierda.

Anexos sin alteraciones.

Se convoca a equipo de cirugía general y se decide conversión a vía mediana infraumbilical, se reseca el sector comprometido con restablecimiento del tránsito intestinal mediante una enteroenteroanastomosis laterolateral con surget de vicryl 3-0.

Biopsia extemporánea: tumoración blanquecina, sólida, lisa, de 70 x 35 x 45 mm sin invasión de la mucosa intestinal. Proliferación de tipo fusocelular (figura 2).

Buena evolución clínica. Alta al 5º día posoperatorio.

Inmunoquímica: CD34 y CD 17 negativos. Betacatenina positivo (figura 3).

En suma: fibromatosis abdominal.

Asintomática a los 6 meses. Fibrocolonoscopia normal.

Discusión

La fibromatosis mesentérica (FM) es la causa más frecuente de tumor mesentérico primario. De topografía y extensión variable, son extremadamente raros, su incidencia es del 0,03% y representan menos del 10% de los TD esporádicos^(5,6).

La edad al momento diagnóstico oscila entre 14 y 75 años, rango etario muy amplio, en el que se encuentra incluida nuestra paciente.

No tiene predilección de sexo o raza⁽⁷⁾.

Aparece entre 13% y 32% de los pacientes con síndrome de Gardner^(5,7-9). No estaba presente en la paciente; lo que ameritó el estudio del colon mediante fibrocolonoscopia para descartar pólipos.

Compromete más frecuentemente el mesenterio del ID^(10,11), como sucedió en nuestro caso clínico. Microscópicamente puede invadir estructuras adyacentes, particularmente la muscular propia del ID, situación descrita como *melting insinuation*^(7,12). Con menos frecuencia afecta el mesocolon transverso, el ligamento gastrohepático y el gastroesplénico^(4,11). En cuanto a número, puede ser único o múltiples⁽⁴⁾. Otra variante de la fibromatosis abdominal es la pélvica, simulando un tumor de ovario o quiste mesentérico⁽¹³⁾.

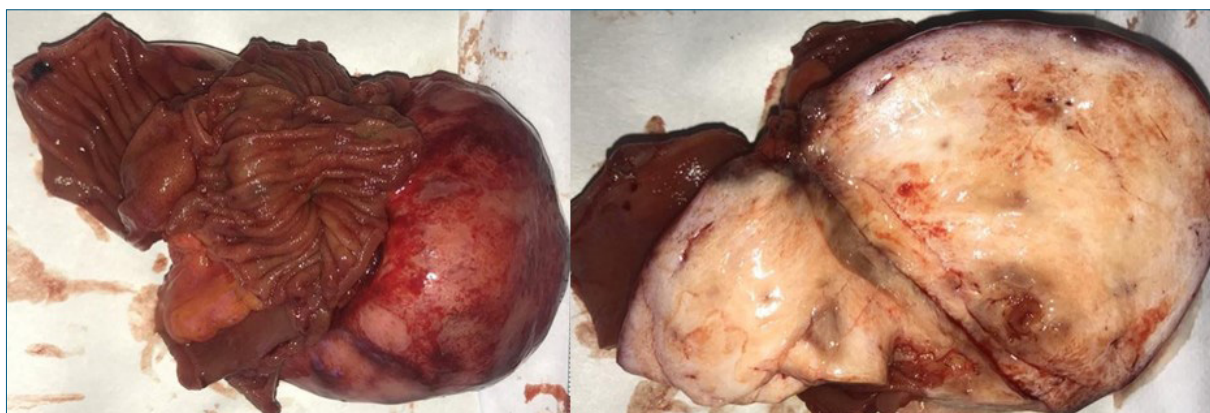


Figura 2. Anatomía patológica. Macroscopía: tumoración de 70 x 35 x 45 mm, sólida, lisa, blanquecina, adherida al intestino delgado. Al corte no presenta invasión del asa.

La tumoración incidental de nuestra paciente fue interpretada de origen ginecológico, realizando el diagnóstico de tumoración mesentérica en el intraoperatorio.

La historia natural es impredecible, dado que su patogenia se desconoce. Se han sugerido diferentes factores como contribuyentes a la génesis y crecimiento de estos tumores. Los factores desencadenantes propuestos son: cambios en los niveles hormonales durante el embarazo o ingesta de anticonceptivos, traumatismo y cirugías abdominales⁽¹⁴⁾.

Existen informes anecdóticos de regresión tumoral durante la menopausia⁽¹⁵⁾.

Se ha estudiado la relación entre mutaciones específicas del gen APC y los TD en pacientes con síndrome de Gardner, sin encontrar una clara relación en el desarrollo de estos en otras patologías que no sean la poliposis adenomatosa familiar⁽¹⁶⁾. Dada la asociación de la FM con el síndrome de Gardner, es fundamental el estudio del colon. En nuestro caso se descartó al presentar la colonoscopia normal.

La clínica de la FM es muy variada: desde asintomática (hallazgo incidental), masas palpables o mediante signosintomatología relacionados con el ID con posterior obstrucción intestinal. En nuestro caso, sin bien la paciente se encontraba asintomática, el control ginecológico a través del tacto vaginal permitió llegar a su diagnóstico.

La masa abdominal admite como diagnóstico diferencial a tumores del estroma gastrointestinal (GIST), tumor del tejidos de granulación fibrosa: tuberculosis, linfoma o enfermedad de Hodgkin abdominal⁽⁹⁾.

La tomografía y la resonancia nuclear magnética (RNM) evidencian una masa con densidad de tejido blando; determinan su longitud y el compromiso de estructuras vecinas. La RNM muestra abundancia de colágeno en la lesión⁽¹³⁾, T1 con señal baja o intermedia y en T2 señal intermedia heterogénea o alta⁽¹⁷⁾. Macroscópicamente son lesiones blanquecinas, encapsulas,

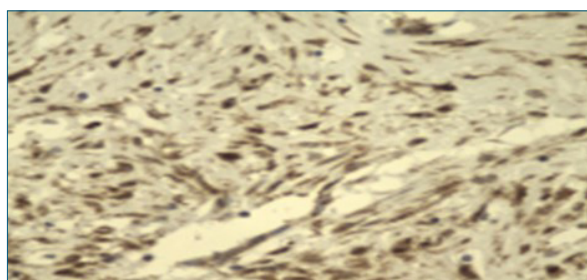


Figura 3. Microscopía: proliferación celular de tipo fusocelular. Positiva para betacatenina.

con consistencia de tejido cicatrizal y capacidad infiltrativa al tejido circundante.

Los criterios microscópicos para realizar el diagnóstico son:

- 1) Proliferación de fibroblastos bien diferenciados.
- 2) Patrón de crecimiento infiltrativo.
- 3) Presencia de cantidades variables de colágeno intercelular.
- 4) Ausencia de características citológicas que indiquen malignidad.
- 5) Ausencia de mitosis o muy escasas.

La ausencia de expresión CD34 y S100, betacatenina positivo apoyan la naturaleza fibromatosa de la lesión⁽⁷⁾.

Habitualmente no es posible establecer un diagnóstico preoperatorio con exactitud, se requiere una laparotomía/laparoscopia exploradora con fines diagnósticos y terapéuticos.

La ausencia de estudios aleatorizados y prospectivos para el tratamiento hace que su abordaje óptimo sea todo un reto, por lo que el tratamiento debe ser individualizado. La exéresis completa constituye el tratamiento de elección^(4,12).

Su capacidad infiltrativa local, puede determinar una exéresis incompleta con la consecuente recidiva local hasta en un 16%⁽¹¹⁾. La dificultad radica cuando existe compromiso difuso del mesenterio con invasión vascular o importante extensión en el mesenterio lo requeriría una amplia resección del ID.

La radioterapia está justificada como tratamiento adyuvante en márgenes quirúrgicos positivos, tendiendo a disminuir el riesgo de recurrencia local⁽¹⁸⁾.

No existe beneficio sobre la recurrencia cuando los márgenes son negativos⁽¹⁹⁾. Es una opción eficaz en pacientes irreseccables o con alta mortalidad para la cirugía.

Existen opciones de tratamiento médico, uso de antiestrógenos o quimioterapia en los tumores irreseccables o refractarios a otros tratamientos⁽¹¹⁾.

La relación con los cambios hormonales ha llevado al uso de terapias hormonales con tamoxifeno en dosis elevadas en pacientes con PAF y TD, resultando efectivo con una respuesta parcial o completa.

La quimioterapia con imatinib tiene su lugar para la estabilización de la fibromatosis agresiva⁽¹⁸⁾.

El paciente debe ser seguido estrictamente en forma clínica y radiológica debido a la tasa de recidiva local.

Conclusiones

La fibromatosis mesentérica es un subtipo profundo del tumor desmoide, sin riesgo de metástasis, pero con una capacidad infiltrativa local.

La resección quirúrgica, siempre que sea posible, ofrece las mejores posibilidades de curación. Sin embargo, tiene riesgo de recurrencia local por lo que el seguimiento estricto es de capital importancia.

Summary

Mesenteric fibromatosis is a deep sub-type of desmoid tumors consisting of a benign tumor of fibroblastic origin which is locally aggressive given its tendency to infiltrate adjacent tissues. They are unusual and sporadic, and may be associated to Gardner's Syndrome. Complete resection is the treatment of choice, avoiding local recurrence.

The study reports the clinical case of a patient with intra-abdominal sporadic mesenteric fibromatosis, well circumscribed that appeared to be a pelvic mass in MR imaging.

Resumo

A fibromatose mesentérica é um subtipo profundo de tumor desmóide (DT); é um tumor benigno de origem fibroblástica que é localmente agressivo devido à sua tendência a infiltrar tecidos adjacentes. São raros, esporádicos e podem estar associados à síndrome de Gardner.

O tratamento de escolha é a ressecção completa, evitando recidiva local.

Relatamos o caso clínico de uma paciente com fibromatose mesentérica intra-abdominal única e bem circunscrita que simulava uma massa de origem pélvica na imagem.

Bibliografía

1. Kasper B. Systemic treatment approaches for sporadic desmoid-type fibromatosis: scarce evidence and recommendations. *Oncol Res Treat* 2015; 38(5):244-8. doi: 10.1159/000381909.
2. Ravi V, Patel SR, Raut CP, DeLaney TF. Desmoid tumors: epidemiology, risk factors, molecular pathogenesis, clinical presentation, diagnosis, and local therapy. *UpToDate* 2016.
3. Mahajan A, Singh M, Varma A, Sandhu GS, Singh M, Nagori R. Mesenteric fibromatosis presenting as a diagnostic dilemma: a rare differential diagnosis of right iliac fossa mass in an eleven year old-a rare case report. *Case Rep Surg* 2013; 2013:569578. doi: 10.1155/2013/569578.
4. Alvarado D, Ferrera de Erazo C. Fibromatosis. Reporte de 28 casos y actualización del tema. Departamento de Patología Hospital Escuela 1979-1987. *Rev Méd Hondur* 1988; 56(2):158-66.
5. Stoidis CN, Spyropoulos BG, Misiakos EP, Fountzilias CK, Paraskeva PP, Fotiadis CI. Surgical treatment of giant mesenteric fibromatosis presenting as a gastrointestinal stromal tumor: a case report. *J Med Case Rep* 2010; 4:314.
6. Howard J, Pollock R. Intra-abdominal and abdominal wall desmoid fibromatosis. *Oncol Ther* 2016; 4(1):57-72.
7. Burke AP, Sobin LH, Shekitka KM, Federspiel BH, Helwig EB. Intra-abdominal fibromatosis. A pathologic analysis of 130 tumors with comparison of clinical subgroups. *Am J Surg Pathol* 1990; 14(4):335-41.
8. Dinauer PA, Brixey CJ, Moncur JT, Fanburg-Smith JC, Murphey MD. Pathologic and MR imaging features of benign fibrous soft-tissue tumors in adults. *Radiographics* 2007; 27(1):173-87. doi: 10.1148/rg.271065065.
9. Yantiss RK, Spiro IJ, Compton CC, Rosenberg AE. Gastrointestinal stromal tumor versus intra-abdominal fibromatosis of the bowel wall: a clinically important differential diagnosis. *Am J Surg Pathol* 2000; 24(7):947-57.
10. Faria SC, Iyer RB, Rashid A, Ellis L, Whitman GJ. Desmoid tumor of the small bowel and the mesentery. *AJR Am J Roentgenol* 2004; 183(1):118. doi: 10.2214/ajr.183.1.1830118.
11. Ortega Pérez N, Fernández San Millán D, Montesdeoca Cabrera D, Pérez Alonso E, Hernández Hernández JR. Abdomen agudo como presentación de fibromatosis mesentérica. *Acta Gastroenterol Latinoam* 2019; 49(3):250-3.
12. Levy AD, Rimola J, Mehrotra AK, Sobin LH. From the archives of the AFIP: benign fibrous tumors and tumorlike lesions of the mesentery: radiologic-pathologic correlation. *Radiographics* 2006; 26(1):245-64.
13. Misiak P, Piskorz L, Weislo S, Jabłoński S, Brocki M. Giant mesentery fibromatosis presenting as acute abdomen-case report. *Contemp Oncol (Pozn)* 2013; 17(5):468-9. doi: 10.5114/wo.2013.37224.
14. Hereditary Colorectal Tumors Registry; Bertario L, Russo A, Sala P, Eboli M, Giarola M, D'amico F, et al. Gen-

- otype and phenotype factors as determinants of desmoid tumors in patients with familial adenomatous polyposis. *Int J Cancer* 2001; 95(2):102-7. doi: [org/10.1002/1097-0215\(20010320\)95:2<102::AID-IJC1018>3.0.CO;2-8](https://doi.org/10.1002/1097-0215(20010320)95:2<102::AID-IJC1018>3.0.CO;2-8).
15. Rampone B, Pedrazzani C, Marrelli D, Pinto E, Roviello F. Updates on abdominal desmoid tumors. *World J Gastroenterol* 2007; 13(45):5985-8.
16. Giarola M, Wells D, Mondini P, Pilotti S, Sala P, Azzarelli A, et al. Mutations of adenomatous polyposis coli (APC) gene are uncommon in sporadic desmoid tumours. *Br J Cancer* 1998; 78(5):582-7.
17. Azizi L, Balu M, Belkacem A, Lewin M, Tubiana JM, Arrivé L. MRI features of mesenteric desmoid tumors in familial adenomatous polyposis. *Am J Roentgenol* 2005; 184(4):1128-35. doi: [10.2214/AJR.184.4.01841128](https://doi.org/10.2214/AJR.184.4.01841128).
18. Janssen M, van Broekhoven D, Cates J, Bramer W, Nuyttens J, Gronchi A, et al. Meta-analysis of the influence of surgical margin and adjuvant radiotherapy on local recurrence after resection of sporadic desmoid-type fibromatosis. *Br J Surg* 2017; 104(4):347-57. doi: [10.1002/bjs.10477](https://doi.org/10.1002/bjs.10477).

Contribución de autores

Los autores participaron en igual medida en las distintas etapas de elaboración del artículo.

Patricia López Penza, ORCID 0000-0003-0951-6831.

María Noel Pereira, ORCID 0000-002-3478-7353.

Carlos Costa, ORCID 0000-0003-2078-0027.

María Oreggia, ORCID 0000-0001-6392-636X.