

# Quiste hidático primario músculo-esquelético: revisión de la literatura a propósito de un caso

Primary hydatid cyst of skeletal muscle: a literature review based on a case

Cisto hidático primario músculo esquelético: revisão da literatura a propósito de um caso

Sofía Mansilla, Nicolás Muniz, Camila Haro, Andrés Pouy, Noelia Brito, Marcelo Viola

## Resumen

**Introducción:** la equinococosis quística músculo-esquelética es poco frecuente, pudiendo determinar retrasos diagnósticos y errores terapéuticos.

**Reporte de caso:** presentamos el caso de un paciente con un quiste hidático primario único a nivel de la región femoral posterior derecha, infectado.

**Discusión:** se realizó una revisión en las bases de datos PubMed y LILACS sobre el diagnóstico y manejo terapéutico de los quistes hidáticos músculo-esqueléticos primarios.

**Conclusiones:** la equinococosis quística músculo-esquelética debe ser tenida en cuenta dentro de los diagnósticos diferenciales de tumoraciones de partes blandas en pacientes provenientes de zonas endémicas. La tomografía computada y/o resonancia magnética cumplen un rol diagnóstico y de planificación terapéutica. El tratamiento es quirúrgico, a medida del paciente y del quiste, en función de su topografía, tamaño y fundamentalmente relaciones vasculo nerviosas y musculares. Otros factores a tener en cuenta son las futuras secuelas funcionales y resultados estéticos.

**Palabras clave:** Músculo esquelético  
Echinococcus granulosus  
Hidatidosis  
Quiste hidático

**Key words:** Muscle, skeletal  
Echinococcus granulosus  
Hydatidosis  
Hydatid cyst

## Introducción

La equinococosis quística o hidatidosis es una zoonosis endémica producida por la infección de la forma larvaria de *Echinococcus granulosus*. El hombre es un huésped accidental y terminal. El embrión hexacanto llega por vía portal al primer filtro, el hígado y, de sortearlo, a los pulmones. Otras topografías son infrecuentes. Se han descrito quistes hidáticos en bazo, vejiga, ovario, músculo cardíaco y músculo esquelético<sup>(1)</sup>. Los quistes hidáticos músculo-esqueléticos representan menos del 3%, siendo excepcional su calidad de primarios en ausencia de enfermedad primaria hepática o pulmonar previa<sup>(2-4)</sup>. Deben tenerse en cuenta como diagnóstico diferencial para tumoraciones de partes blandas. El médico clínico debe tener un alto índice de sospecha, sobre todo en pacientes provenientes de zonas endémicas, para evitar errores diagnósticos y fundamentalmente terapéuticos<sup>(3)</sup>.

El objetivo de este trabajo es reportar el caso de un paciente con un quiste hidático a nivel de la región femoral posterior derecha, primitivo y único, y realizar una revisión de su diagnóstico y manejo terapéutico.

## Reporte de caso

Se presenta el caso de una paciente de sexo femenino de 70 años, procedente de zona rural con diagnóstico clínico imagenológico de quiste hidático primario músculo-esquelético en muslo. La resonancia magnética (RM) (figuras 1 y 2) evidenciaba la presencia de una lesión isointensa en T1, de aspecto quístico, en el espesor del músculo bíceps femoral, inmediatamente por detrás del tabique intermuscular lateral. En la figura 1 se evidencia corte axial de RM en secuencia T1 con saturación de la grasa. Se puede apreciar la relación en profundidad con ramas de las arterias perforantes, colaterales de la arteria femoral profunda. En la figura

Departamento de Cirugía MUCAM, Montevideo Uruguay.

Correspondencia: Sofía Mansilla. Correo Electrónico: sofiamansillarud@gmail.com

Los autores declaran no haber recibido soporte económico alguno para la realización del presente trabajo, ni tener conflictos de intereses.

Se obtuvo consentimiento informado del paciente para la publicación de este trabajo.

Recibido: 18/5/2021

Aprobado: 8/10/2021

Attribution-NonCommercial 4.0 International (CC BY-NC 4.0)

2 se evidencia corte coronal de RM en secuencia T1 con saturación de la grasa con gadolinio que evidencia realce de la pared y algunos septos incompletos. La tomografía computada no evidenciaba enfermedad a nivel hepático y/o pulmonar. La paciente había recibido tratamiento previo con albendazol.

Al momento de la consulta en puerta de emergencia la paciente presentaba dolor a nivel de tumoración en región femoral posterior derecha. Sin fiebre ni elementos de síndrome de respuesta inflamatoria sistémica. Al examen clínico presentaba una tumoración redondeada 12 cm, con drenaje espontáneo de líquido serofibrinoso. La misma impresionaba adherida a planos profundos.

Con diagnóstico de quiste hidático músculo-esquelético primario infectado, se realizó drenaje quirúrgico con salida de pus y vesículas prolíferas. Se instiló suero hipertónico (NaCl al 33%) y se colocaron dos drenajes en la cavidad remanente. La paciente presentó buena evolución postoperatoria. A las 48 h se retiraron los drenajes y fue dada de alta a los 4 días. Cumplió tratamiento con albendazol via oral por un mes. En el seguimiento clínico e imagenológico con RM no se evidenció recurrencia. No presentó secuelas funcionales. Los datos de la historia clínica fueron obtenidos con el consentimiento informado y firmado por parte del paciente.

## Revisión de la literatura

Este trabajo se realizó siguiendo las guías SCARE 2020. Se realizó una búsqueda bibliográfica en las bases de datos PubMed y LILACS. Los términos de búsqueda utilizados fueron: ("hydatid disease"[All Fields]) AND ("muscle"[All Fields]). Fueron incluidos artículos en idioma español, inglés, portugués y francés. Fueron excluidos trabajos realizados en la población pediátrica y que incluían quistes hidáticos o pulmonares sincrónicos. La revisión bibliográfica se resume en la tabla 1.

## Discusión

### Incidencia

La actividad comercial ganadera del Uruguay explica la importante e histórica incidencia de hidatidosis en relación a otros países. En la década de 1990 se trataba de un país hiperendémico con una incidencia de 17,1/100.000 habitantes en uno de los primeros trabajos publicados por Purriel<sup>(5,6)</sup>. Actualmente, con la implementación de campañas de *screening* y control de la enfermedad, esta ha disminuido notoriamente a menos de la mitad<sup>(7)</sup>. El perfil epidemiológico predomina en el noroeste del país. De la revisión de casos clínicos se trató de pacientes todos procedentes de zonas endémicas, de edad media 45 años, con un rango entre los 16 a 82 años. La distribución por sexo fue 12 mujeres a 11 hombres.

### Presentación clínica

La equinocosis quística músculo-esquelética es poco frecuente, dada la eficacia del filtro hepático y pulmonar que evita la migración del embrión hexacanto a la circulación sistémica<sup>(2)</sup>. Asimismo, el músculo esquelético no es un ambiente favorable para el desarrollo del embrión, dada la permanente contractilidad muscular y la producción de ácido láctico<sup>(8)</sup>. La topografía más frecuente fueron los grupos musculares del muslo, como en el caso presentado. Otras localizaciones fueron región glútea, tronco y brazo. La rica vascularización de estos grupos musculares constituye la puerta de entrada del parásito<sup>(2,8)</sup>.

La presentación clínica más frecuente fue la presencia de una tumoración de partes blandas de crecimiento progresivo, 20 meses en promedio con un rango de entre 2 semanas a 13 años. En la mayoría de los casos presentaron dolor, en ausencia de cambios en la piel o elementos fluxivos. Los autores concuerdan que los quistes hidáticos músculo-esqueléticos cursan de forma asintomática hasta que el tamaño del quiste se hace clínicamente evidente, o por la presencia de dolor, que se explicaría por la compresión de troncos nerviosos adyacentes<sup>(3)</sup>. En el caso presentado la paciente consultó por dolor y drenaje espontáneo, tratándose de una complicación evolutiva. Otras complicaciones descritas en esta topografía son la anafilaxia local y/o sistémica<sup>(1)</sup>.

### Paraclínica

La imagenología constituye un pilar diagnóstico fundamental, destacándose el uso de la ecografía, tomografía computada (TC) y RM (68% vs. 32% vs. 72%). De la revisión, en más de la mitad de los pacientes (n=15, 60%) se solicitaron dos estudios de imagen complementarios. La RM fue el estudio más solicitado, formando parte del algoritmo diagnóstico de las tumoraciones de partes blandas. Permite determinar el tamaño del quiste, y fundamentalmente sus relaciones musculares, vasculares y nerviosas, siendo una herramienta clave a la hora de planificar abordaje y táctica quirúrgica<sup>(8,9)</sup>. El quiste hidático se visualiza como una lesión quística cuya pared es hipointensa en comparación con el líquido intraquístico en secuencia T1. Es frecuente el hallazgo de vesículas prolíferas en su interior, como se observa en las figuras 1 y 2, que en T1 son hipointensas respecto a la matriz del quiste<sup>(9)</sup>. Se ha descrito en esta topografía la presencia del signo del camalote (*water-lily sign*), clásicamente comentado para quistes hepáticos o pulmonares. Puede verse edema perilesional por compresión o reacción inflamatoria de los tejidos adyacentes<sup>(10)</sup>. En todos los pacientes se asoció una ecografía de abdomen y/o tomografía de tórax y abdomen a fin de descartar enfermedad hepática o pulmonar sincrónica.

Los test serológicos humorales son un pilar diag-

**Tabla 1.** Revisión bibliográfica

Autor	Edad	Sexo	Topografía	Evolución	Paraclínica	Tratamiento quirúrgico
Casero (1996) <sup>(6)</sup>	49	M	Glúteo	2 semanas	Eco	Resectivo
Comert (2003) <sup>(6)</sup>	35	M	Muslo	12 meses	RM	(-)
Mseddi (2005) <sup>(2)</sup>	30*	5 H 5 M	Brazo, paravertebral, glúteo, pierna y pantorrilla	(-)	Eco TC	Resectivo
Kazakos (2005) <sup>(7)</sup>	35	M	Muslo	6 meses	Eco TC RM	Resectivo
Durakbasa (2007) <sup>(8)</sup>	40	M	Muslo	2 semanas	Eco RM Serología -	Resectivo
Ates (2007) <sup>(9)</sup>	16	M	Brazo	6 meses	Eco RM	Resectivo
	36	H	Glúteo	3 años	Eco RM	Resectivo
Manouras (2008) <sup>(3)</sup>	52	H	Glúteo	8 meses	TC RM Serología +	Resectivo
	72	H	Glúteo	6 meses	TC Serología -	Resectivo
	72	H	Glúteo	6 meses	Eco TC RM Serología -	Resectivo
Franco (2009) <sup>(10)</sup>	56	M	Muslo	13 años	TC RM	Resectivo
Jerbi (2010) <sup>(11)</sup>	82	H	Muslo	5 meses	Eco RM Serología -	Resectivo
Motie (2011) <sup>(12)</sup>	27	H	Dorsal ancho	18 meses	Eco RM	Drenaje
Barlas (2016) <sup>(13)</sup>	55	M	Glúteo	(-)	Eco TC Serología -	Resectivo
El Alaoui (2016) <sup>(14)</sup>	42	H	Muslo	6 meses	RM	Resectivo
Muratori (2017) <sup>(4)</sup>	41	H	Muslo	(-)	Eco TC RM	Resectivo
Mohamed (2018) <sup>(15)</sup>	37	H	Muslo	3 semanas	Eco RM	Drenaje
Sharif (2019) <sup>(16)</sup>	24	M	Muslo	3 meses	RM	Drenaje
Mohammed (2019) <sup>(17)</sup>	60	M	Pantorrilla	2 años	Eco	Drenaje
Jan (2019) <sup>(18)</sup>	35	M	Pectoral	2.5 años	TC	Resectivo
Ozdemir (2020) <sup>(19)</sup>	55	M	Muslo	2 semanas	Eco RM	Resectivo
Lakhanpal (2021) <sup>(20)</sup>	52	H	Muslo	2 años	Eco RM	Drenaje

\*Edad media, M: mujer, H: hombre, Eco: ecografía, TC: tomografía computada, RM: resonancia magnética (-) sin datos.

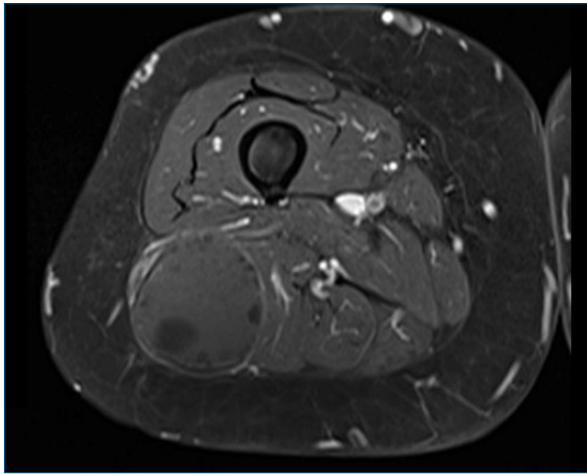
nóstico más de equinocosis de ser positivos. Sin embargo, existe una proporción no despreciable de falsos negativos<sup>(2,3,11-13)</sup>.

### Tratamiento

El tratamiento del quiste hidático es multidisciplinario y multimodal<sup>(14)</sup>. Es médico, mediante la administración

de parasiticidas, quirúrgico, percutáneo y está descrita la experiencia de vigilancia y espera (*watch and wait*) para pacientes asintomáticos y no complicados. La estrategia terapéutica dependerá de la topografía, el tamaño, los síntomas, el riesgo de diseminación y la presencia de complicaciones<sup>(14)</sup>.

En nuestro caso, el paciente presentó un quiste

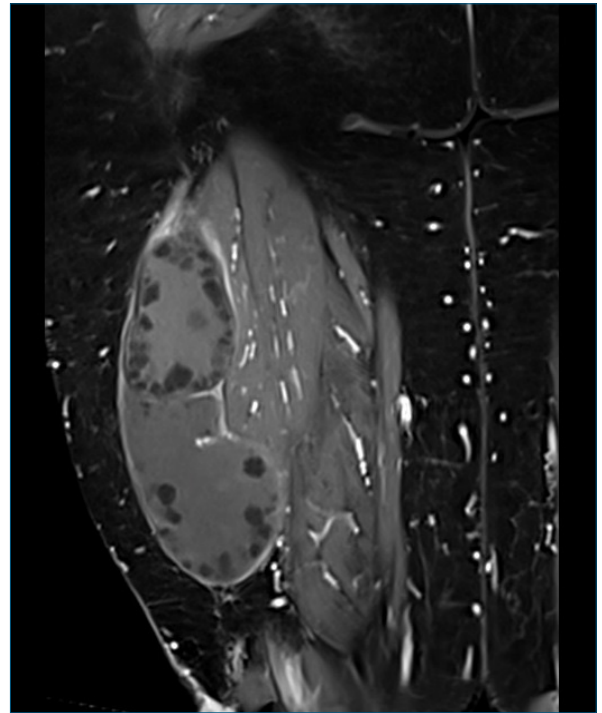


**Figura 1.** Resonancia magnética de muslo derecho axial secuencia T1.

músculo-esquelético complicado con infección. En estos casos el tratamiento es médico-quirúrgico. No encontramos reportes de tratamiento de aspiración, infusión y reaspiración percutánea (PAIR) con agentes parasiticidas para quistes músculo-esqueléticos. El tratamiento médico incluye la administración de parasiticidas, siendo el más utilizado en nuestro medio el albendazol, a dosis de 10–15 mg/kg/día. Su metabolito activo tiene como mecanismo de acción inhibir la polimerización de las proteínas del citoesqueleto del parásito, alterando la integridad de su membrana quística. Mientras que en pacientes coordinados para cirugía se indica un mes previo y luego se continúa por dos meses, en pacientes complicados con cirugía de urgencia se administra por 3 meses. Se debe monitorizar con funcional y enzimograma hepático, teniendo en cuenta su potencial hepatotoxicidad<sup>(15)</sup>.

Para el tratamiento quirúrgico, el diagnóstico preoperatorio es fundamental para planificar la táctica y evitar complicaciones<sup>(3)</sup>. El plan máximo es la pericistectomía total cerrada. Debe realizarse una disección meticulosa a fin de evitar la apertura del quiste<sup>(3)</sup> y prevenir diseminación, recurrencias y anafilaxia<sup>(4)</sup>. La pericistectomía total no siempre es factible, especialmente si el quiste es grande, profundo y/o entra en relación estrecha con pedículos vasculonerviosos. Debe evitarse la resección de músculo sano para prevenir secuelas funcionales<sup>(16)</sup>. La presencia de sobreinfección, como en el caso presentado, se cree que dificulta aún más la identificación del plano de clivaje<sup>(12)</sup>. Una alternativa en estos casos es el drenaje del quiste y el lavado con solución hipertónica del lecho quirúrgico, como se realizó en el caso presentado.

La mayoría de los autores indican tratamiento parasiticida al menos 4 semanas después de la cirugía para disminuir el porcentaje de recurrencias<sup>(4)</sup>.



**Figura 2.** Resonancia magnética de muslo derecho coronal secuencia T1.

### Pronóstico

El pronóstico es bueno. No se reportaron recurrencias locales ni a nivel sistémico. Como complicaciones locales se describen el hematoma y la infección del sitio quirúrgico<sup>(3)</sup>.

### Conclusiones

Hemos presentado el caso de un paciente con un quiste hidático músculo-esquelético primario. Lo infrecuente de su prestación hace necesario un alto índice de sospecha, fundamentalmente en zonas endémicas, a fin de evitar retrasos diagnósticos y errores terapéuticos. La TC y fundamentalmente la RM parecerían jugar un rol clave en el diagnóstico y planificación del tratamiento quirúrgico. Al igual que en la enfermedad hidatídica hepática el terreno del paciente, el tamaño del quiste y las relaciones vasculonerviosas son fundamentales para la elección de la táctica quirúrgica. En la enfermedad músculo-esquelética además deben ser tenidas en cuenta futuras secuelas funcionales y resultados estéticos.

### Summary

**Introduction:** musculoskeletal cystic echinococcosis is rather an unusual condition, what may result in delayed diagnosis and therapeutic mistakes.

**Case report:** the study presents the case of a patient with a single primary hydatid cyst in the right posterior femoral region, which is infected.

**Discussion:** a review of PubMed and LILACS was performed to learn about diagnosis and therapeutic handling of the primary musculoskeletal hydatid cysts.

**Conclusions:** musculoskeletal cystic echinococcosis needs to be considered among differential diagnosis of soft tissues tumors in patients coming from endemic areas. A CT scan and RMI play an important role in diagnosis and the planning of treatment. Treatment involves surgery that must be adapted to the patient and the cyst, considering its topography and size, and in particular in view of muscular and nervous vessels relationship. Other factors to bear in mind are renal sequels and esthetic aspects.

## Resumo

**Introdução:** a equinococose cística musculoesquelética é rara e pode determinar atrasos em seu diagnóstico e erros terapêuticos.

**Relato do caso:** apresentamos o caso de uma paciente com cisto hidrático primário único ao nível da região femoral posterior direita, infectado.

**Discussão:** foi realizada uma revisão nas bases de dados PubMed e LILACS sobre o diagnóstico e manejo terapêutico dos cistos hidráticos osteomusculares primários.

**Conclusões:** a equinococose cística musculoesquelética deve ser considerada no diagnóstico diferencial de tumores de partes moles em pacientes de áreas endêmicas. A tomografia computadorizada e / ou a ressonância magnética desempenham um papel no planejamento diagnóstico e terapêutico. O tratamento é cirúrgico, adaptado ao paciente e ao cisto, dependendo de sua topografia, tamanho e, fundamentalmente, das relações vascular-nervosas e musculares. Outros fatores a serem considerados são as sequelas funcionais futuras e os resultados estéticos.

## Bibliografía

- Mushtaque M, Mir MF, Malik AA, Arif SH, Khanday SA, Dar RA. Atypical localizations of hydatid disease: experience from a single institute. *Niger J Surg* 2012; 18(1):2-7.
- Mseddi M, Mtaoumi M, Dahmene J, Ben Hamida R, Siala A, Moula T, et al. [Hydatid cysts in muscles: eleven cases] *Rev Chir Orthop Reparatrice Appar Mot* 2005; 91:267-71.
- Manouras A, Lagoudinakis EE, Markogiannakis H, Larentzakis A, Kekis P, Filis P, et al. Primary hydatidosis of the gluteus muscles: report of three cases. *Ir J Med Sci* 2009; 178:359-62.
- Muratori F, De Gori M, D'Arienzo A, Bettini L, Roselli G, Campanacci DA, et al. Hydatid cyst in the vastus lateralis muscle: a case report. *Clin Cases Miner Bone Metab* 2017; 14(2):262-4.
- Purriel P, Schantz PM, Beovide H, Mendoza G. Human echinococcosis (hydatidosis) in Uruguay: a comparison of indices of morbidity and mortality, 1962-71. *Bull World Health Organ* 1973; 49:395-402.
- Paolillo E, Botta B, Cohen H, Dibarboure L, Rodriguez O, Antonello L, et al. Hidatidosis: un problema de salud en atención primaria. *Rev Méd Urug* 1991; 7(1):32-7.
- Centro Panamericano de Fiebre Aftosa. Organización Panamericana de la Salud. Organización Mundial de la Salud. Prevención y control de la hidatidosis en el nivel local: iniciativa sudamericana para el control y la vigilancia de la equinococosis quística/hidatidosis. Rio de Janeiro: PANAF-TOSA-OPS/OMS, 2017. 56 p.
- Arazi M, Erikoglu M, Odev K, Memik R, Ozdemir M. Primary echinococcus infestation of the bone and muscles. *Clin Orthop Relat Res* 2005; (432):234-41.
- García-Díez AI, Ros Mendoza LH, Villacampa VM, Cózar M, Fuertes M i. MRI evaluation of soft tissue hydatid disease. *Eur Radiol* 2000; 10:462-6.
- Comert RB, Aydingoz U, Ucraner A, Arıkan M. Water-lily sign on MR imaging of primary intramuscular hydatidosis of sartorius muscle. *Skeletal Radiol* 2003; 32:420-3.
- Durakbasa MO, Kose O, Islam NC, Kilicoglu G. A primary hydatid cyst of the gracilis: a case report. *J Orthop Surg (Hong Kong)* 2007; 15(1):118-20.
- Jerbi Omezzine S, Abid F, Mnif H, Hafsa C, Thabet I, Abderazek A, et al. Kyste hydatique primitif de la cuisse. Une localisation rare. *Rev Chir Orthop Traumatol* 2010; 96(1):105-8. doi: 10.1016/j.rcot.2009.12.007.
- Barlas S, Akan A, Eryavuz Y, Bademci R, Yavuz G, Kamali S, et al. Primary hydatidosis of the gluteus muscle : report of a case and review of the literature. *Indian J Surg* 2016; 78(2):161-2. doi: 10.1007/s12262-016-1462-5.
- Brunetti E, Kern P, Vuitton DA. Expert consensus for the diagnosis and treatment of cystic and alveolar echinococcosis in humans. *Acta Trop* 2010; 114(1):1-6.
- Gonzalez D, Olivera E. Relato Oficial: Hidatidosis Hepática. En: 62º Congreso Uruguayo de Cirugía, 23-26 nov. 2011 Montevideo: SCU, 2011.
- Ates M, Karakaplan M. Hydatid cyst in the biceps and gluteus muscles: case report. *Surg Infect (Larchmt)* 2007; 8(4):475-8.

## Contribución de autores

Sofía Mansilla: ejecución y redacción. ORCID 0000-0002-5881-9284  
 Nicolás Muniz: concepción y redacción. ORCID 0000-0002-6235-1303  
 Camila Haro: ejecución y redacción. ORCID 0000-0003-4475-9740  
 Andrés Pouy: ejecución y redacción. ORCID 0000-0002-7136-144X  
 Noelia Brito: ejecución y revisión crítica. ORCID 0000-0002-1394-3994  
 Marcelo Viola: concepción y redacción. ORCID 0000-0003-2733-5276