

Cirugía torácica por puerto único. Experiencia inicial

Uniportal thoracic surgery. Initial Experience

Cirurgia torácica de portal único. Experiência inicial

Leonardo Toscano¹, Virginia Calfani², Emilio Durand³, Luis Chaparro⁴,
Ulises Parada⁵, Daniel Terra⁶, Martín Odriozola¹.

Resumen

Introducción: La cirugía torácica videoasistida es hoy un procedimiento aceptado por ser seguro, factible y efectivo para el tratamiento de casi todas las enfermedades del tórax. En el 2010 se comienzan a publicar procedimientos complejos por un solo puerto, con una gran expansión a nivel mundial. Esta vía de abordaje es al menos equiparable a la multiportal en lo que concierne a resultados en el postoperatorio, o incluso mejor en lo referente a dolor, neuralgia intercostal y estadía hospitalaria. Realizamos un análisis retrospectivo de los procedimientos uniportales entre septiembre de 2018 y agosto de 2020.

Resultados: 40 pacientes fueron sometidos a procedimientos por vía uniportal torácica. De estos, 18 pacientes fueron sometidos a resecciones anatómicas (45%), 19 a resecciones atípicas (no anatómicas), una timectomía y dos biopsias pleurales. Se realizaron 12 lobectomías (30%), 3 neumonectomías (7,5%) y 3 segmentectomías (7,5%). Se convirtieron a cirugía abierta 6 pacientes (15%) y falleció un paciente por sepsis respiratoria. En cuanto a las complicaciones tuvimos en las resecciones anatómicas ocho complicaciones (cinco mayores), en las no anatómicas 4 complicaciones (2 mayores). Del postoperatorio un paciente con dolor de más de un mes de evolución, uno con parestesias en el territorio intercostal y dos con disnea. Las resecciones anatómicas tuvieron una media de internación de 8 días y 5.8 días de drenaje pleural, mientras que las no anatómicas 5,5 días de internación y 3.3 días de drenaje pleural.

Conclusión: la cirugía uniportal es segura y practicable en centro de bajo volumen.

Palabras clave: Cirugía asistida por video
Cirugía torácica uniportal
Cirugía torácica mini invasiva

Key words: Video-assisted surgery
Uniportal thoracic surgery
Mini invasive thoracic surgery

1. Cirujano Torácico, Hospital Central de las FFAA.

2. Residente de Cirugía General, Hospital Central de las FFAA.

3. Asistente Grado 2 de Cirugía de Tórax, Hospital Maciel. Cirujano Torácico, Hospital Central de las FFAA.

4. Equipo de Cirugía Torácica, Hospital Central de las FFAA.

5. Asistente Grado 2 Cirugía General, Hospital de Clínicas. Equipo de Cirugía Torácica, Hospital Central de las FFAA.

6. Profesor Agregado del Departamento de Emergencia, Hospital de Clínicas. Cirujano Torácico, Hospital Central de las FFAA.

7. Cirujano Torácico, Hospital Central de las FFAA.

Hospital Central de las Fuerzas Armadas. Departamento de Cirugía. Seccional de Cirugía Torácica.

Correspondencia: Dr. Leonardo Toscano. Correo electrónico: toscar22@gmail.com

Los autores declaran no presentar conflictos de intereses, ni en forma de subvenciones ni de equipamiento.

El trabajo fue aprobado por el Comité de Ética y Científico en Investigación en Seres Humanos de la Dirección de Sanidad de las Fuerzas Armadas.

Recibido: 21/3/2021

Aceptado: 28/7/2021

Attribution-NonCommercial 4.0 International (CC BY-NC 4.0)

Introducción

La cirugía de tórax a nivel mundial ha experimentado una revolución en los últimos 20 años con respecto a la vía de abordaje, donde la cirugía torácica videoasistida (VATS por sus siglas en inglés, *video-assisted thoracic surgery*) evolucionó de procedimientos simples como biopsias de pleura al tratamiento de los casos más complejos en patologías del pulmón, como las resecciones en manguito en el cáncer de pulmón⁽¹⁾.

Tanto es así, que hoy la VATS es una vía de abordaje aceptada y segura, factible y efectiva para el tratamiento de casi todas las enfermedades del tórax⁽²⁾.

Dentro de los beneficios de esta vía de abordaje se incluyen menor pérdida de sangre, menor dolor postoperatorio, menor estadía hospitalaria y menos complicaciones postoperatorias^(3,4).

A partir de 2004, en algunos centros del mundo se pasa del clásico abordaje de tres puertos a la cirugía por un puerto único (UVATS), inicialmente para resecciones pulmonares sencillas⁽⁵⁾ y en 2010 se da el salto a la realización de procedimientos más demandantes como lobectomías⁽⁶⁾.

La expansión de la cirugía por puerto único ha hecho que se gane una gran experiencia con este abordaje, aumentando el número de intervenciones así como también la complejidad de las mismas con excelentes resultados en el postoperatorio⁽⁷⁾, no existiendo practicante contraindicaciones para esta vía de abordaje^(8,9).

Numerosos estudios recientes demuestran que la vía uniportal es al menos igual a la multiportal en cuanto a resultados en el postoperatorio⁽¹⁰⁾. Algunos incluso aseguran que el dolor, la neuralgia intercostal y la estadía hospitalaria son menores comparando con la clásica técnica de tres puertos^(11,12).

El servicio de Cirugía de Tórax del Hospital Central de las Fuerzas Armadas comenzó a usar esta técnica en 2018 para el tratamiento de la mayoría de las patologías torácicas, siendo el objetivo de este estudio mostrar nuestra experiencia inicial.

Materiales y métodos

Realizamos un análisis retrospectivo de todos los pacientes sometidos a cirugía uniportal torácica en el Hospital Central de las Fuerzas Armadas de Montevideo. Los pacientes fueron operados por el mismo equipo de cirujanos torácicos entre septiembre de 2018 y agosto de 2020. En total se realizaron 40 procedimientos en 40 pacientes. No existen criterios de exclusión, por lo que todos los pacientes fueron sometidos a UVATS independiente de su patología de base.

Este es un hospital de bajo volumen de pacientes, teniendo unos 50 procedimientos por año.

Los datos se obtuvieron mediante la revisión de las historias clínicas de los pacientes, se confeccionó

una base de datos confidencial, previa aprobación del Comité de Ética de nuestro hospital. Se analizaron las siguientes variables: edad, sexo, comorbilidades, diagnóstico pre y postoperatorio, tipo de procedimiento realizado, complicaciones intraoperatorias y postoperatorias, días de internación y evolución en el postoperatorio (dolor, disnea y parestesias).

Las variables categóricas fueron expresadas como valor absoluto y porcentaje; mientras que las variables continuas como medias y desvíos estándar (DE). El programa estadístico utilizado fue el IBM® SPSS® Statistics V25.

El trabajo fue aprobado por el Comité de Ética y Científico en Investigación en Seres Humanos de la Dirección de Sanidad de las Fuerzas Armadas.

Técnica

En nuestro hospital se realizan todas las UVATS con el paciente bajo anestesia general y ventilación unipulmonar, sin excepciones. La imposibilidad de colocar una sonda de doble luz es una contraindicación para la UVATS hasta el momento, ya que no contamos con otro método de ventilación unipulmonar.

En casi todos los casos, el paciente se posiciona en decúbito lateral con una almohada bajo el tórax para permitir una mayor apertura de los espacios intercostales, lo que mejora la exposición y facilita el acceso de los instrumentos a la cavidad pleural (figura 1).

Se realiza una incisión de 3 a 4 cm, en general en la línea axilar anterior. El espacio intercostal varía dependiendo del objetivo de la cirugía, el 4° espacio es el elegido para la mayoría de los procedimientos no resectivos o para aquellos cuya patología se encuentra en los lóbulos superiores; y el 5° espacio para aquellos procedimientos en los lóbulos inferiores. La localización de la incisión es un poco más posterior en el hemitórax izquierdo para evitar interferencias con el pericardio.

Colocamos una cámara angulada de 30° y 10 mm a través de un separador de silicona (Microcure Medical Technology Co., Suzhou, China) lubricado con parafina para mejorar el deslizamiento de los instrumentos (figura 2). Al inicio de la cirugía, se utiliza bupivacaína al 0,25% para bloqueo del espacio intercostal con el fin de disminuir el dolor en el postoperatorio.

En nuestros inicios usábamos los instrumentos de videocirugía convencional, para luego ir adquiriendo los adecuados para este tipo de procedimiento (Innomed, China) (figura 3). Estos presentan un doble punto de pivote con un eje deslizante que permite su máxima apertura a través de pequeñas incisiones dándole máxima utilidad. Además preferimos las pinzas anguladas, que dan una mejor visión de la punta del instrumento sin interferir con la endocámara⁽¹³⁾ (figura 4).

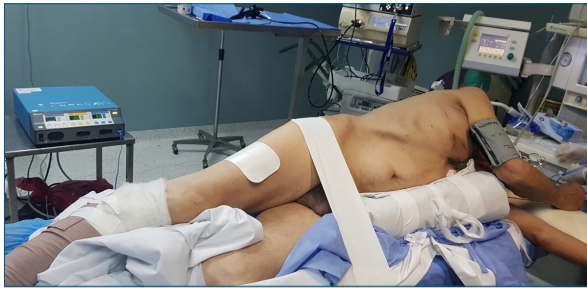

Figura 1. Posición del paciente

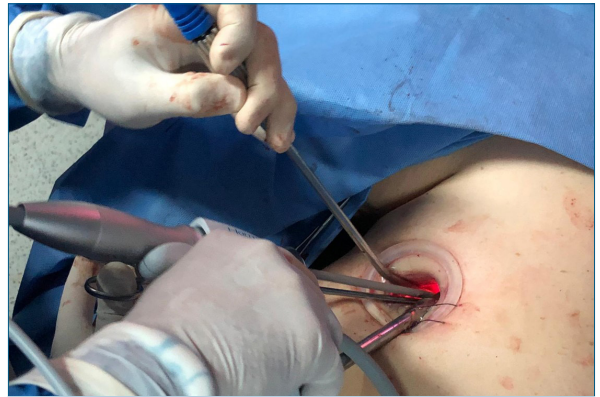


Figura 2. Disposición de los instrumentos a través del puerto de silicona. En todo momento la endocámara debe ir en la comisura superior del separador.

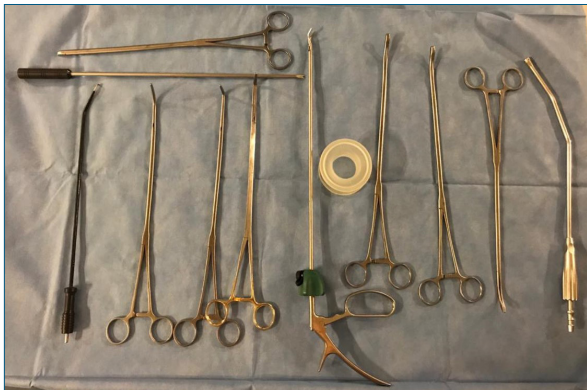

Figura 3. Instrumentos utilizados en cirugía uniportal en nuestro hospital. Todos son doblemente articulados para permitir su máxima apertura.

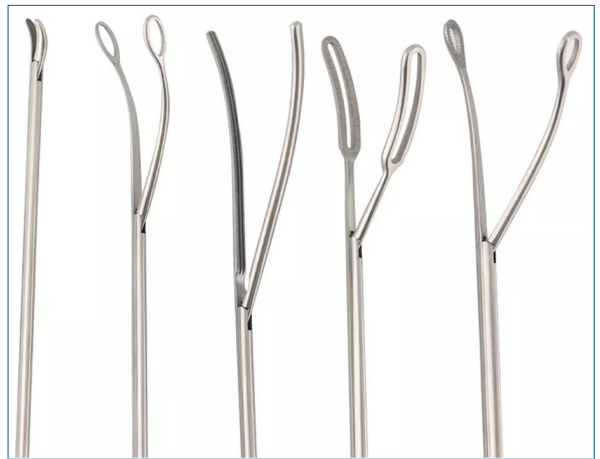

Figura 4. Se utilizan instrumentos curvos. Esto permite poder visualizar la punta del mismo en todo momento, lo que da mayor seguridad en las maniobras.

En casi todos los casos usamos algún instrumento de energía, en general un bisturí ultrasónico de 23 cm de largo, ya que no interfiere con el cuerpo de la cámara (HARMONIC Shears® 23 cm, Ethicon, Johnson & Johnson Medical Devices). Las máquinas de sutura mecánica son anguladas, lo que facilita su pasaje y la orientación adecuada en el momento de su aplicación.

El drenaje pleural es sacado por la misma incisión en la piel, entrando al tórax un espacio intercostal por arriba, quedando tunelizado y evitando complicaciones al momento de su retiro (figura 5).

A todos los pacientes sometidos a resecciones por cáncer primitivo pulmonar se les realizó vaciamiento ganglionar mediastinal exhaustivo de las estaciones homolaterales y mediastinales.

Resultados

En total 40 pacientes fueron sometidos a un procedimiento por vía uniportal torácica entre septiembre de 2018 y agosto de 2020. La edad media fue de 61,7±14 años (22-83 años), 16 fueron mujeres (40%) y 24 hombres (60%) (tabla 1).

En cuanto a las comorbilidades, 18 pacientes (43,9%) presentaban historia de cáncer previo, 19 pacientes (46,3%) hipertensos, 5 (12,2%) diabéticos y 13

pacientes (31,7) tenían otras enfermedades asociadas (tabla 1).

Las patologías más frecuentes encontradas fueron las neoplasias pulmonares, en 18 pacientes (45%) correspondían a tumores primitivos de pulmón y en siete pacientes (17,5%) a metástasis pulmonares (tabla 2).

El resto de los pacientes presentaron: seis neumotórax (15%), dos derrames pleurales en los que se realizó biopsia de pleura, dos pacientes con nódulos que correspondían a tuberculosis activa, dos hamartomas, una biopsia pleural por mesotelioma, una resección por nódulo inflamatorio inespecífico, una paciente con nódulos reumatoideos y un paciente con miastenia en el que se realizó vaciamiento de la logia tímica (tabla 2).

El diagnóstico anatomopatológico más frecuente fue el de cáncer broncopulmonar a células no pequeñas (adenocarcinoma 35,5%, epidermoide 11,8%) y metástasis pulmonares en pacientes oncológicos (20,6%). El

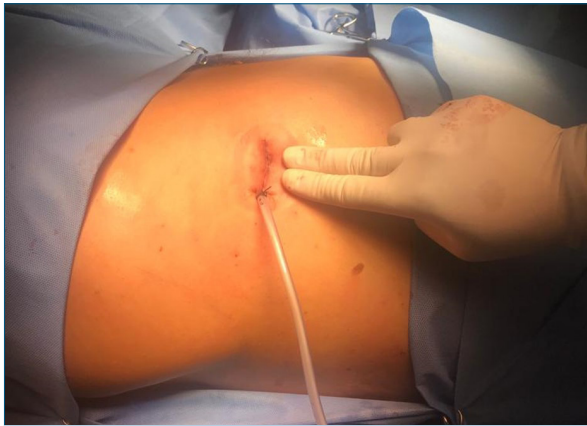

Figura 5. Final de la cirugía. Se evidencia el tamaño de la incisión así como la salida del drenaje a través de la misma.

resto de los pacientes fueron sometidos por otras causas a cirugía uniportal (tabla 3).

En cuanto a los procedimientos resectivos, 18 pacientes se sometieron a resecciones anatómicas (45%) y 19 pacientes (47,5%) a resecciones atípicas (no anatómicas). Se realizaron 12 lobectomías (30%), tres neumonectomías (7,5%) y tres segmentectomías (7,5%) (tabla 3).

Con respecto a las complicaciones mayores, tuvimos dos infecciones respiratorias. Una evolucionó a sepsis respiratoria, el único fallecido en esta serie (5,5%); el otro paciente se trató exitosamente con antibioticoterapia intravenosa. Dos pacientes con fuga aérea prolongada tuvieron que ser dados de alta con drenaje pleural; dos pacientes presentaron empiemas postoperatorios, uno de ellos requirió la colocación de un drenaje pleural fino y fibrinolíticos, mientras que el otro ocurrió en una cavidad postneumonectomía, por lo que se le realizó una ventana pleural. Un paciente presentó un hemotórax al segundo día del postoperatorio que fue tratado exitosamente con fibrinolíticos intrapleurales.

Mientras que en las resecciones no anatómicas las complicaciones mayores fueron: un paciente con fuga aérea prolongada, un paciente con empiema postoperatorio y una neumonía que requirió ingreso a CTI (tabla 4).

En referencia a las complicaciones menores en el grupo de pacientes sometidos a resecciones anatómicas: dos pacientes presentaron neumotórax residual y un paciente derrame residual. En las complicaciones no anatómicas, dos pacientes presentaron derrame residual. En ninguno de los casos se requirieron maniobras invasivas para su resolución. Los procedimientos no resectivos no tuvieron complicaciones.

Las conversiones se realizaron en 15% de total de

Tabla 1. Características de los pacientes.

	<i>n</i>	(%)
Edad	61,7 ± 14	
Sexo		
Femenino	16	40
Masculino	24	60
Comorbilidades*		
Hipertensión	19	46,3
Diabetes	5	12,2
Otros	13	31,7
Tumores previos	18	43,9

* Algunos pacientes presentaban más de una comorbilidad.

Tabla 2. Diagnósticos preoperatorios.

	<i>n</i>	%
Tumores primitivos pulmonares	18	45,0
Metástasis pulmonares	7	17,5
Neumotórax	6	15,0
Derrame pleural	2	5,0
Miastenia gravis	1	2,5
Otros (hamartoma, TBC, reumatoideos, inespecífico)	6	15,0

los pacientes (seis pacientes): en dos por imposibilidad de pasar la máquina vascular, en uno por tener dificultades anatómicas, en uno por sangrado y en otro por no encontrar el nódulo pulmonar en una paciente obesa.

En el postoperatorio tuvimos un paciente con dolor a más de un mes de la cirugía y un paciente con parestias en el territorio de la minitoracotomía. Dos pacientes con función pulmonar límite presentaron disnea a más de un mes de evolución.

La media de internación para las resecciones anatómicas fue 8,0±4,0 días y la media de drenaje torácico fue 5,84,6 días. Para los pacientes sometidos a resecciones no anatómicas la media de internación fue de 5,0±3,0 días, y de drenaje torácico 3,3±2,9 días. En nuestro hospital, los pacientes que son sometidos a resecciones pulmonares mayores cursan parte del postoperatorio en el área de cuidados intensivos, con una media de estadía de 3,0±2,3 días (tabla 5).

Discusión

El abordaje de la patología torácica está en constante evolución. Desde la publicación del primer procedi-

Tabla 3. Diagnósticos anatomopatológicos (n=34).

Adenocarcinoma	12	35,3
Metástasis pulmonares	7	20,6
Epidermoide	4	11,8
Nódulo tuberculoide	2	5,9
Inflamatorio inespecífico	2	5,9
Hamartoma	2	5,9
Carcinoide típico	1	2,9
Mesotelioma sarcomatoide	1	2,9
Tumor a células grandes	1	2,9
Timo en involución	1	2,9
Nódulo remautoideo	1	2,9
	34	100

Se excluyen las resecciones por neumotórax.

miento uniportal hasta ahora, el número de trabajos ha aumentado exponencialmente.

La cirugía uniportal ha cambiado la forma de ver al abordaje mínimamente invasivo. Se trata de una técnica altamente demandante y, si bien todavía no hay resultados concretos, es esperable que la minimización del trauma quirúrgico tenga sus ventajas en lo que respecta a dolor postoperatorio, disminución de la estadía hospitalaria y preservación de la función pulmonar; brindando una recuperación más rápida y un mejor resultado cosmético comparado con el abordaje tradicional de multipuerto^(11,12,14).

Tiene la ventaja que le da al cirujano una visión más anatómica y directa de los tejidos o estructuras a tratar, permitiendo una instrumentación bimanual similar a la cirugía abierta. La UVATS es altamente comparable a la multiportal en términos de seguridad y eficacia, pero la configuración geométrica de este abordaje es completamente diferente. La posibilidad de tener la visión y los instrumentos en el mismo plano aumentan la sensación de distancia y mejoran la precisión de los movimientos^(11,15). Sin embargo, también existen dificultades al trabajar por una pequeña incisión única, como el bloqueo del movimiento de un instrumento con el otro y la fatiga del ayudante que maneja la endocámara por la alta demanda técnica.

En este trabajo presentamos nuestra experiencia inicial con respecto a las cirugías por abordaje uniportal. A pesar de ser una serie muy heterogénea, es el inicio de un nuevo camino en la cirugía torácica nacional. Siendo el primer trabajo publicado al respecto en nuestro país.

Todas las cirugías en nuestro hospital son comen-

Tabla 4. Procedimientos quirúrgicos.

Procedimiento		
Resecciones anatómicas		
Lobectomías	12	30,0
Segmentectomías	3	7,5
Neumonectomías	3	7,5
Otros		
Atípicas	19	47,5
Timectomía	1	2,5
Biopsia de pleura	2	5,0

zadas por esta vía, independientemente de la patología o el plan quirúrgico. Esto nos permite ganar experiencia más rápidamente al ser un centro de bajo volumen, teniendo como contrapartida una tasa de conversiones más alta que en centros de referencia. El 50% de nuestras conversiones fueron en pacientes en quienes se planificó realizar una neumonectomía, lo que demuestra la complejidad de los casos, por lo que podemos considerar la conversión como profilaxis de complicaciones y no tanto como un fallo de la técnica uniportal. De las otras causas de conversión, en un caso fue por sangrado, en otro por imposibilidad en el pasaje de la máquina vascular y en otro por no encontrar el nódulo pulmonar, estando dentro de lo esperable en el inicio de la curva de aprendizaje. Cabe destacar que, a medida que ganamos experiencia, hemos ido solucionando las complicaciones vasculares intraoperatorias por este abordaje.

La resección ganglionar mediastinal está directamente relacionada con la mejora de la sobrevida del paciente⁽¹⁶⁾, principalmente por la correcta estadificación⁽¹⁷⁾. El mínimo número de ganglios a reseccionar no está claramente determinado. Se proponen que una resección adecuada es cuando se logra extraer en bloque más de 10 a 15 ganglios^(16,18) (no fraccionados). En todas las resecciones pulmonares por carcinoma pulmonar se realizó un completo vaciamiento ganglionar mediastinal. En nuestra serie, la media de ganglios reseccionados es de $13,3 \pm 8,5$, lo que es aceptable comparado con la mayoría de las series internacionales.

La tasa de complicaciones en el postoperatorio es similar a otras series^(2,7). El paciente fallecido presentaba múltiples comorbilidades. Las fugas aéreas prolongadas son esperables en pacientes con pulmones enfisematosos y en neumotórax secundarios, siendo ambos tratados en forma conservadora y dados de alta con drenajes pleurales que se retiraron en forma ambulatoria. El tratamiento de los empiemas en cavidades de neumonectomía son un desafío para el equipo tratante,

Tabla 5. Evolucion en el postoperatorio

	<i>Resecciones anatómicas (n=18)</i>	<i>Resecciones no anatómicas (n=19)</i>	<i>Otros (n=3)</i>
Días de internación	8,0 ±4,0	5,0 ±3,0	4,0 ±2,0
Días de UCI	3,0 ±2,3	0	2,0
Días de drenaje	5,8 ±4,6	3,3 ±2,9	2,0 ±2,0
<i>Complicaciones en el postoperatorio (n pacientes)</i>			
Complicaciones menores	n (%)	n (%)	
Neumotórax residual 1	2 (11,1)		
Derrame residual 1	1 (5,5)	2 (10,5)	
Complicaciones mayores			
Fuga aérea prolongada 2	1 (5,5)	1 (5,2)	
Hemotórax	1 (5,5)3		
Empiema postoperatorio	1 (5,5) 4	1 (5,2) 3	
Infección respiratoria	2 (11,1) 5		
<i>Evolución al alta (n=40)</i>			
Dolor	1 (2,5%)		
Parestesias	1 (2,5%)		
Disnea	2 (5,0%)		

habiendo aceptado la realización de una ventana pleural como ocurrió en nuestra serie, mientras que el otro fue tratado con fibrinolíticos intrapleurales en forma exitosa. Un paciente presentó un hemotórax al segundo día del postoperatorio, que fue tratado exitosamente con fibrinolíticos intrapleurales.

Las complicaciones menores no afectaron la evolución de los pacientes ni requirieron una intervención para su solución, aunque si prolongaron la estadía hospitalaria.

La media de internación y la media de drenaje torácico son levemente superiores a otras series publicadas, que varían de 2,5 a 6 días dependiendo de los centros^(2,7,19). Cabe destacar que desde mediados de 2019 aplicamos un protocolo de recuperación acelerada de pacientes, lo que nos ha llevado a disminuir significativamente los días de internación y de drenaje pleural.

Existe controversia con respecto a la disminución de la morbilidad postoperatoria en lo que respecta a dolor y parestesias, sin embargo hay numerosos trabajos que han demostrado que la UVATS es superior al abordaje multiportal en este sentido, al tener un solo espacio intercostal comprometido en el procedimiento^{(7,11)7,11}. Esto disminuye la probabilidad de neuralgia del nervio intercostal, así como el dolor en el postoperatorio inmediato, ya que evitar la separación costal y no usar trocares duros, facilita la recuperación del paciente. En nuestra serie un solo paciente presentó parestesias (2,5%) que no requirió tratamiento farmacológico, y un

paciente presentó dolor moderado al mes de la cirugía (2,5%) que se manejó con analgésicos comunes.

Los procedimientos no resectivos se pudieron realizar sin inconvenientes por la vía uniportal. No tuvieron complicaciones. Además se realizaron resecciones atípicas de nódulos pulmonares, que en un caso se convirtió por falta de localización. El vaciamiento de la logia tímica se realizó en un paciente con miastenia gravis que había recibido 50 cGy de radioterapia mediastinal por un cáncer de pulmón tres años antes, lo que evidencia la seguridad del procedimiento.

Como conclusión podemos decir que la cirugía uniportal es segura y practicable en centro de bajo volumen, con resultados similares a centros internacionales. Nosotros hemos ido aumentando la complejidad de los procedimientos, pero la curva de aprendizaje es muy empinada a este respecto, requiriendo mucha dedicación, paciencia y un equipo con mucha confianza entre sus integrantes.

Abstract

Introduction: video assisted thoracic surgery is widely accepted today as a safe, feasible and effective procedure to treat almost all thoracic conditions. In 2010, uniportal complex procedures begin to appear in scientific publications around the world, evidencing major expansion. This surgical approach is at least comparable to the multiportal approach in terms of postoperative results or even in regards to pain, intercostal neuralgia and length of hospital stay. We performed a retrospec-

tive study of uniportal procedures between September 2018 and August 2020.

Results: 40 patients underwent uniportal thoracic surgeries. 18 of these were subject to anatomic resections (45%), 19 to atypical resection (non-anatomic), one thymectomy and two pleural biopsies, 12 lobectomies (30%), 3 pneumectomies (7,5%) and 3 segmentectomies (7,5%). In 6 patients the procedure was converted to an open surgery (15%) and one patient died for respiratory sepsis. As to the occurrence of complications, 8 complications were seen in anatomic resections (5 major complications) and 4 complications in non-anatomic resections (2 major complications). One patient reported pain that lasted over one week in the postoperative stage, another one referred paresthesia and two reported dyspnea. Length of stay in the hospital was 8 days in anatomic resections and 5.8 days of pleural drainage, whereas in non-anatomic resections it was 5.5 and 3.3 respectively.

Conclusion: uniportal surgery is safe and feasible in a relatively small health center.

Resumo

Introdução: a cirurgia torácica videoassistida é hoje um procedimento aceito por ser seguro, viável e eficaz para o tratamento de quase todas as doenças torácicas. Em 2010, começaram a ser publicados procedimentos complexos por porta única com grande expansão mundial. Essa abordagem é pelo menos comparável à abordagem multiporta em termos de resultados pós-operatórios ou ainda melhor em termos de dor, neuralgia intercostal e internação hospitalar. Realizamos uma análise retrospectiva dos procedimentos uniportais entre setembro de 2018 e agosto de 2020.

Resultados: 40 pacientes foram submetidos a procedimentos por via torácica uniportal. Destes, 18 pacientes foram submetidos a ressecções anatômicas (45%), 19 foram submetidos a ressecções atípicas (não anatômicas), uma timectomia e duas biópsias pleurais. Foram realizadas 12 lobectomias (30%), 3 pneumectomias (7,5%) e 3 segmentectomias (7,5%). Seis pacientes (15%) foram convertidos para cirurgia aberta e um paciente morreu de sepse respiratória. Em relação às complicações, tivemos 8 complicações (5 maiores) nas ressecções anatômicas, 4 complicações (2 maiores) nas ressecções não anatômicas. No pós-operatório, um paciente com dor há mais de um mês de evolução, um com parestesia em território intercostal e dois com dispnéia. As ressecções anatômicas tiveram internação média de 8 dias e 5,8 dias de drenagem pleural, enquanto as não anatômicas tiveram 5,5 dias de internação e 3,3 dias de drenagem pleural.

Conclusão: a cirurgia uniportal é segura e praticável em um centro de baixo volume.

Bibliografía

1. **Toscano L.** Uniportal video-assisted thoracic surgery: it's time to believe. *EC Pulmonol Resp Med* 2020; 9(3):1-3.
2. **Drevet G, Ugalde Figueroa P.** Uniportal video-assisted thoracoscopic surgery: safety, efficacy and learning curve during the first 250 cases in Quebec, Canada. *Ann Cardiothorac Surg* 2016; 5(2):100-6.
3. **Onaitis MW, Petersen RP, Balderson SS, Toloza E, Burfeind WR, Harpole DH, et al.** Thoracoscopic lobectomy is a safe and versatile procedure: experience with 500 consecutive patients. *Ann Surg* 2006; 244(3):420-5.
4. **Scott WJ, Allen MS, Darling G, Meyers B, Decker PA, Putnam JB, et al.** Video-assisted thoracic surgery versus open lobectomy for lung cancer: a secondary analysis of data from the American College of Surgeons Oncology Group Z0030 randomized clinical trial. *J Thorac Cardiovasc Surg* 2010; 139(4):976-81.
5. **Rocco G, Martin-Ucar A, Passera E.** Uniportal VATS wedge pulmonary resections. *Ann Thorac Surg* 2004; 77(2):726-8.
6. **Gonzalez D, Parabela M, Garcia J, de la Torre M.** Single-port video-assisted thoracoscopic lobectomy. *Interact Cardiovasc Thorac Surg* 2011; 12(3):514-5.
7. **Bourdages-Pageau E, Vieira A, Lacasse Y, Figueroa PU.** Outcomes of uniportal vs multiportal video-assisted thoracoscopic lobectomy. *Semin Thorac Cardiovasc Surg* 2020; 32(1):145-51.
8. **Koryllos A, Stoelben E.** Uniportal video-assisted thoracoscopic surgery (VATS) sleeve resections for non-small cell lung cancer patients: an observational prospective study and technique analysis. *J Vis Surg* 2018; 4:16.
9. **Gonzalez-Rivas D, Fieira E, Delgado M, de la Torre M, Mendez L, Fernandez R.** Uniportal video-assisted thoracoscopic sleeve lobectomy and other complex resections. *J Thorac Dis* 2014; 6(Suppl 6):S674-681.
10. **Shen Y, Wang H, Feng M, Xi Y, Tan L, Wang Q.** Single-versus multiple-port thoracoscopic lobectomy for lung cancer: a propensity-matched study†. *Eur J Cardiothorac Surg* 2016; 49 (Suppl 1):i48-53.
11. **Wang L, Liu D, Lu J, Zhang S, Yang X.** The feasibility and advantage of uniportal video-assisted thoracoscopic surgery (VATS) in pulmonary lobectomy. *BMC Cancer* 2017; 17(1):75.
12. **Jutley RS, Khalil MW, Rocco G.** Uniportal vs standard three-port VATS technique for spontaneous pneumothorax: comparison of post-operative pain and residual paraesthesia. *Eur J Cardiothorac Surg* 2005; 28(1):43-6.
13. **Ismail M, Nachira D.** Devising the guidelines: the concept of uniportal video-assisted thoracic surgery-instrumentation and operatory room staff. *J Thorac Dis* 2019; 11(Suppl 16):S2079-85.
14. **Tosi D, Nosotti M, Bonitta G, Mazzucco A, Righi I, Mendogni P, et al.** Uniportal and three-portal video-assisted thoracic surgery lobectomy: analysis of the Italian video-assisted thoracic surgery group database. *Interact Cardiovasc Thorac Surg* 2019; 29(5):714-21.
15. **Nachira D, Meacci E, Ismail M, Gonzalez-Rivas D, Margaritora S.** Why to change from multiportal to uniportal VATS? *Video-Assist Thorac Surg.* 2018; 3:14-14.

16. **Saji H, Tsuboi M, Yoshida K, Kato Y, Nomura M, Matsubayashi J, et al.** Prognostic impact of number of resected and involved lymph nodes at complete resection on survival in non-small cell lung cancer. *J Thorac Oncol* 2011; 6(11):1865-71.
17. **Shimada Y.** What could be the key elements to determine the optimal number of lymph nodes sampled? *J Thorac Dis* 2017; 9(3):E290-1.
18. **Zhong WZ, Liu SY, Wu YL.** Numbers or stations: from systematic sampling to individualized lymph node dissection in non-small-cell lung cancer. *J Clin Oncol* 2017; 35(11):1143-5.
19. **Rocco G, Martucci N, La Manna C, Jones DR, De Luca G, La Rocca A, et al.** Ten-year experience on 644 patients undergoing single-port (uniportal) video-assisted thoracoscopic surgery. *Ann Thorac Surg* 2013; 96(2):434-8.

Participación de autores

Leonardo Toscano, ORCID 0000-0003-2147-8882. Concepción, diseño, ejecución, análisis, interpretación de los resultados, redacción, revisión crítica

Virginia Calfani, ORCID 0000-0001-6516-0046. Concepción, diseño, ejecución, análisis, interpretación de los resultados, redacción, revisión crítica.

Emilio Durand, ORCID 0000-0001-7364-1747. Concepción, ejecución.

Luis Chaparro, ORCID 0000-0002-8817-8246. Concepción, ejecución.

Ulises Parada, ORCID 0000-0002-5451-1426. Concepción, ejecución.

Daniel Terra, ORCID 0000-0003-2409-7639. Concepción, ejecución.

Martin Odriozola, ORCID 0000-0002-8515-8549. Concepción, ejecución.