

# Hiperinfección por *Strongyloides stercoralis* (Bavay 1876; Stiles y Hassall 1902) en Uruguay

Dres. Zaida Arteta\*, Ximena Mencía†, Alba Larre Borges‡, Elbio Gezuele§, Luis Calegari¶

Departamento de Parasitología y Micología, Instituto de Higiene y Clínica Médica "1", Hospital Maciel, Facultad de Medicina, Universidad de la República. Montevideo, Uruguay

## Resumen

La estrongiloidiasis es una parasitosis intestinal de distribución mundial, más frecuente en regiones tropicales, templadas y húmedas. Generalmente paucisintomática, puede producir ocasionalmente cuadros intestinales severos, tiene la particularidad de perpetuarse por autoinfección y puede producir hiperinfección en pacientes inmunocomprometidos por diseminación masiva y sistémica de larvas.

Presentamos el primer caso en Uruguay de hiperinfección por *Strongyloides stercoralis*, en una paciente de 18 años, VIH positiva, que no recibía tratamiento antirretroviral y que comenzó tres meses antes del ingreso con fiebre y gran repercusión general. Al ingreso presentaba mal estado general e insuficiencia respiratoria con estertores subcrepitantes diseminados, por lo que con el diagnóstico presuntivo de pneumocistosis fue tratada con trimetoprim-sulfametoxazol, hidrocortisona y ventilación no invasiva. Posteriormente el estudio microscópico directo del lavado bronquiolo alveolar mostró larvas filariformes identificadas como de *Strongyloides stercoralis*. Con el diagnóstico de estrongiloidiasis se comenzó tratamiento con ivermectina al cuarto día de internación, pero la paciente falleció en las horas siguientes.

La prevalencia de estrongiloidiasis en Uruguay es muy baja. Sin embargo, dado que la frecuencia de geo-helminthiasis está creciendo notablemente en muchas áreas del país, no se debe subestimar el riesgo que implica esta parasitosis para los inmunocomprometidos. Frente a antecedentes clínicos y epidemiológicos compatibles en estos pacientes, la estrongiloidiasis debe ser descartada con metodologías adecuadas.

**Palabras clave:** STRONGYLOIDES STERCORALIS.  
ESTRONGILOIDIASIS.  
INFECCIONES POR STRONGYLIDA.

\* Asistente; Departamento de Parasitología y Micología. Ex Residente; Clínica Médica "1".

† Residente de Medicina Interna; Clínica Médica "1".

‡ Profesora Agregada; Clínica Médica "1".

§ Profesor Agregado; Departamento de Parasitología y Micología.

¶ Profesor Director; Departamento de Parasitología y Micología.

**Correspondencia:** Dra. Zaida Arteta  
Instituto de Higiene, Alfredo Navarro 3051.  
CP 11600 - Montevideo, Uruguay.

E-mail: zarteta@higiene.edu.uy

Recibido: 30/1/06.

Aceptado: 6/3/06.

## Introducción

La estrogiloidiasis es la parasitosis del humano por el nematode *Strongyloides stercoralis* (Rhabditida, Rhabditoidea; Bavay 1876 – Stiles y Hassall 1902). Esta parasitosis es endémica en áreas tropicales y subtropicales de todo el mundo, registrándose también focos en zonas templadas<sup>(1,2)</sup>. En Uruguay se diagnostican pocos casos anuales, fundamentalmente vinculados a áreas con contaminación fecal ambiental que marcan la precariedad en las condiciones de vida y con suelos que permiten el desarrollo del ciclo libre del parásito<sup>(3,4)</sup>.

*S. stercoralis* es un nematode intestinal, parásito exclusivo del humano, con un ciclo de vida muy complejo que alterna una fase de vida libre en el suelo con la fase parasitaria. La fase de vida libre muestra una notable capacidad adaptativa frente a las variaciones ambientales y es esencial para el mantenimiento de los focos endémicos de transmisión. Los huevos presentes en la luz intestinal originan larvas rhabditoides que son expulsadas con las heces. En el suelo, en condiciones de temperatura templada y humedad elevada, mudan y evolucionan hacia hembras y machos de vida libre que desarrollan un ciclo reproductivo heterogónico. Cuando las condiciones del ambiente son desfavorables, las larvas hijas se transforman en larvas filariformes infectantes. Éstas permanecen viables varios días en espera del contacto con la piel de un hospedero humano; atraviesan la misma, alcanzan y migran por los vasos sanguíneos hasta el pulmón, donde rompen los capilares, penetran en los alvéolos, ascienden por el árbol respiratorio hasta la faringe y son deglutidas llegando al intestino delgado.

En el intestino delgado las larvas se transforman en hembras adultas, penetran en la mucosa y comienzan un ciclo reproductivo partenogenético (homogónico) con puesta de huevos en el espesor de la misma. Frecuentemente, algunos de estos huevos caen en la luz intestinal y liberan larvas rhabditoides que pueden llegar al exterior con las heces o pueden transformarse en larvas filariformes que inician un proceso de autoinfección penetrando a través de la pared intestinal (autoinfección endógena) o por la piel perineal (autoinfección exógena). En ambos casos migran por los vasos sanguíneos reiniciando el ciclo con pasaje por los pulmones. El proceso de autoinfección y la reproducción partenogenética pueden perpetuar el ciclo parasitario durante 30 años o más.

La presencia de los parásitos intestinales habitualmente es bien tolerada. La infección es en general asintomática o paucisintomática. Los síntomas más frecuentes son dolor abdominal tipo cólico, diarrea intermitente o persistente, prurito anal y pérdida de peso. Ocasionalmente pueden producirse ulceraciones intestinales de 2 a 5 mm de diámetro, con atrofia de la mucosa e importante infiltra-

ción de las paredes intestinales con larvas. Las úlceras intestinales pueden ser puerta de entrada para infecciones bacterianas y septicemias.

La población parasitaria, la permanencia de las hembras y larvas en la mucosa, la migración sanguínea y pulmonar, la capacidad de agresión y otros determinantes del parasitismo, están regulados por el sistema inmunológico. Cuando este control inmunológico fracasa puede producirse la diseminación masiva y sistémica de larvas, con colonización y compromiso multiparenquimatoso (hiperinfección) que puede llevar a la muerte del paciente.

Esta hiperinfección ha sido descrita en numerosos casos de inmunosupresión relacionada a trasplantes, desnutrición severa, alcoholismo y en personas con sida<sup>(5-11)</sup>. Particularmente, la administración de corticoesteroides sistémicos precipita la muda de larvas rhabditoides intestinales a filariformes invasoras<sup>(12-15)</sup>. El paso pulmonar masivo de larvas causa microhemorragias intraalveolares que, con un importante efecto acumulativo, producen neumonitis e insuficiencia respiratoria, caracterizada clínicamente por distrés respiratorio, falla multiorgánica y posible muerte<sup>(2,5,11,12,16)</sup>. En las series publicadas la muerte alcanza a 50%-60% de los pacientes.

En el presente trabajo se presenta y discuten aspectos del primer caso documentado en Uruguay de hiperinfección por *S. stercoralis*.

## Historia clínica

Mujer de 18 años, procedente del departamento de Rivera, que en los últimos años vive en el barrio Nuevo París, Montevideo. Infectada por VIH desde los 12 años, es usuaria de sustancias psicoactivas por vía parenteral, no se somete a controles y no recibe tratamiento antirretroviral ni profilaxis de infecciones oportunistas. Vive en condiciones económicas y sociales deficitarias.

La paciente consultó en el Hospital Maciel por náuseas y vómitos, de los cuales no precisó frecuencia ni características, anorexia, astenia e importante adelgazamiento (aproximadamente 30% del peso corporal). Negó diarrea y otras alteraciones del tránsito digestivo bajo. Esta sintomatología presentaba dos meses de evolución. Relató, además, el antecedente de un síndrome febril prolongado de tres meses y lesiones de piel que motivaron un ingreso hospitalario previo. En esa oportunidad se fugó, por lo cual no se completaron estudios ni tratamiento.

En el examen físico se comprobó que la paciente estaba vigil, caquética, bien orientada en tiempo y espacio, apirética, con cianosis de tipo central. Presentaba palidez de piel y mucosas y muguet oral. A nivel linfoganglionar se hallaron adenomegalias cervicales pequeñas, móviles, y esplenomegalia grado I. El examen pleuropulmonar mostró una polipnea de 36 rpm, tiraje alto y estertores sub-

crepitantes diseminados, sin elementos clínicos de condensación parenquimatosa. Presentaba una taquicardia de 110 cpm sin otras particularidades. El abdomen estaba excavado con dolor generalizado a la palpación, sin elementos de irritación peritoneal. No presentaba alteraciones neurológicas.

La radiografía de tórax mostró un infiltrado pulmonar bilateral, intersticio-nodular, más condensante a izquierda (figura 1). En la gasometría se comprobó una insuficiencia respiratoria tipo 1. El hemograma mostró una leucocitosis total de  $3.900/\text{mm}^3$  con 300 linfocitos por  $\text{mm}^3$ , Hb 9 g/l, normocromía y normocitosis. La dosificación de LDH fue de 1.324 U.

Con el planteo clínico de neumonía por *Pneumocystis jiroveci* se comenzó el tratamiento empírico con trimetoprim-sulfametoxazol, hidrocortisona y ventilación no invasiva con máscara facial de presión positiva. Al mismo tiempo se solicitó una fibrobroncoscopia con lavado bronquiolo alveolar (LBA) para estudio microbiológico.

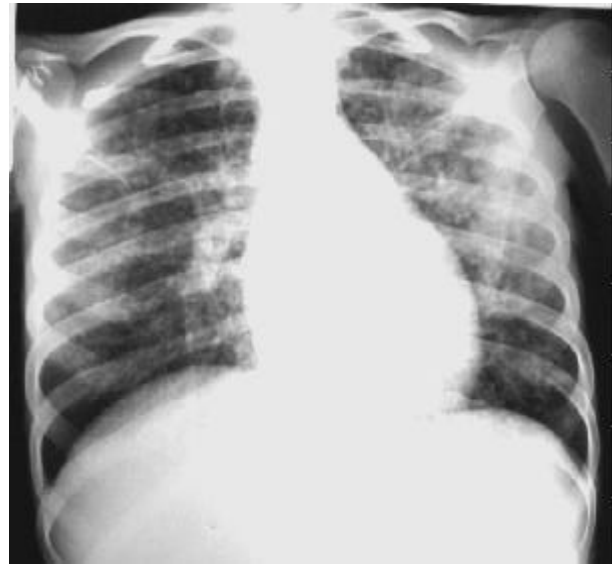En el estudio directo en fresco del material del LBA, enviado para estudio micológico al Departamento de Parasitología y Micología, Instituto de Higiene, se observaron abundantes hematíes y larvas filariformes de nematodos, con características compatibles con *Strongyloides stercoralis* (figura 2). Los estudios micológico y bacteriológico no detectaron otros agentes patógenos. En el examen coproparasitario realizado posteriormente se observaron larvas rabditoides de *S. stercoralis*, sin presencia de otros parásitos.

Ante el diagnóstico de hiperinfección por *S. stercoralis* se realizó tratamiento con ivermectina 200 mg/kg, por vía oral<sup>(9,17,18)</sup>, aunque la paciente falleció al día siguiente.

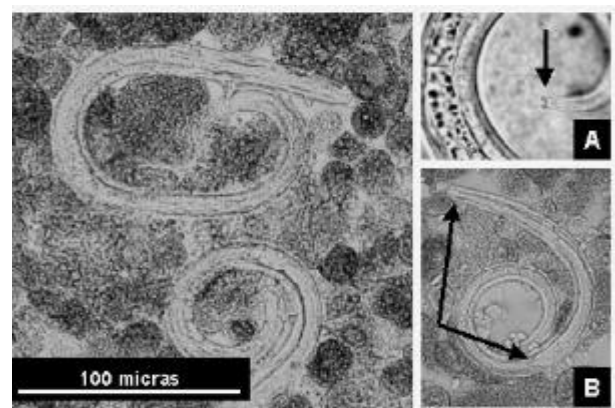
## Discusión

El cuadro clínico y la evolución de este caso fue similar a lo descrito para las hiperinfecciones por *S. stercoralis* en pacientes que presentan en forma concomitante una infección intestinal por este nematode y un profundo inmunocompromiso por otra causa<sup>(2,5,7-16)</sup>.

La strongiloidiasis se diagnostica con mayor frecuencia en el norte del país, particularmente en áreas de los departamentos de Rivera y Tacuarembó, donde las condiciones climáticas y de los terrenos son más propicias para el desarrollo de la vida libre del parásito. Es posible encontrarla en otras partes del país e incluso existe la fuerte presunción de focos autóctonos en Montevideo. La frecuencia de las geohelminCIAS en general, particularmente de la ascariasis y tricocefalosis, actualmente muestra un destacado aumento en Montevideo, área metropolitana, y en otras zonas del país, ligada a la expansión incontrolada de asentamientos humanos con graves carencias sociales hacia zonas sin saneamiento y con ambientes favorecedores de la transmisión<sup>(3,4)</sup>.



**Figura 1.** Radiografía de tórax mostrando un infiltrado intersticio-nodular bilateral, con predominio en pulmón izquierdo



**Figura 2.** Izquierda: larvas filariformes de *Strongyloides stercoralis* (tamaño aproximado 330 por 20 micras) en el sedimento de centrifugado de material de lavado bronquiolo alveolar (en fresco).

Derecha: detalles morfológicos que permiten el diagnóstico de especie: A: escotadura caudal; B: boca corta y esófago largo (la mitad del largo corporal)

Hasta el momento se había diagnosticado un solo caso de strongiloidiasis grave en la ciudad de Rocha en el año 1940<sup>(19)</sup>. Este paciente falleció con una infección masiva intestinal y en la autopsia mostró alteraciones degenerativas multiparenquimatosas, fundamentalmente una importante esteatosis hepática, de causa incierta. No se observaron larvas fuera del ámbito intestinal.

La posibilidad de hiperinfección por *S. stercoralis* en personas inmunocomprometidas no debe ser subestimada en Uruguay. Esta parasitosis y esta posibilidad evolutiva deben ser reconocidas por el cuerpo técnico de la salud y se deben tomar las medidas necesarias para el

adecuado diagnóstico y manejo de las personas con enfermedades debilitantes del sistema inmune y antecedentes epidemiológicos de riesgo. En este caso en particular la paciente procedía de Rivera (área de reconocida transmisión) y vivía actualmente en un asentamiento del barrio Nuevo París, Montevideo (área de posible transmisión).

El diagnóstico presuntivo de pneumocistosis, realizado correctamente con base en la clínica y su alta frecuencia en los pacientes con sida y compromiso respiratorio, llevó a la utilización de corticoesteroides que posiblemente aceleraron la diseminación masiva de larvas del nematode. Aunque es imposible presumir cómo influyó este hecho en la evolución del caso, debe tenerse en cuenta que ante la sospecha de una posible infección por *S. stercoralis* los corticoesteroides deben ser evitados.

Debemos destacar que el estudio coproparasitario habitualmente utilizado en nuestros laboratorios, que incluye métodos de enriquecimiento por centrifugación con formol y éter (o acetato de etilo), muestra una sensibilidad no muy elevada para detectar larvas de *S. stercoralis* (50%). Por tanto, frente a la sospecha de esta parasitosis, debería recurrirse a métodos complementarios diseñados específicamente para la detección de larvas, como el coprocultivo, el método de Baermann y modificaciones del mismo<sup>(20-24)</sup>.

### Agradecimiento

Al Prof. Dr. Fernando Mañé Garzón por aportarnos gentilmente el original del trabajo del Dr. Oyhenart<sup>(5)</sup>.

### Summary

Strongyloidiasis is a general intestinal parasitosis, but it usually appears in warm moist areas.

Symptoms might produce severe intestinal reactions, it perpetuates by autoinfection and might lead to hyperinfection in immunocompromised patients by massive and systemic dissemination of larvae.

A 18-year-old woman, HIV positive, was admitted to the hospital because of *Strongyloides stercoralis* hyperinfection. Three months before admission she had temperature and she did not receive antiretroviral treatment.

On arrival, the patient was in bad condition and respiratory failure with disseminated subcrepitanter stertors was observed. She was treated with trimetoprim-sulfametoxazol, hydrocortisone and non-invasive ventilation because of suspicion of pneumocistosis. Lately, the microscopic study of the bronchial alveolar lavage showed filariform larvae identified as *Strongyloides stercoralis*. When strongyloidiasis was diagnosed, a treatment with ivermectine started the fourth hospital day but the patient died hours later.

Strongyloidiasis prevalence in Uruguay is low. How-

ever, since geo-helminthiasis is growing significantly in many areas of the country, associated risk should be considered.

Strongyloidiasis should be assessed with precise methods in immunocompromised patients.

### Résumé

La *Strongyloides stercoralis* est une parasitose mondiale, plus fréquente dans des régions tropicales, tempérées et humides.

Généralement paucisymptomatique, elle peut cependant produire des troubles intestinaux sévères, elle a la particularité de se perpétuer par auto-infection et peut produire hyperinfection chez les patients immunodéprimés par dissémination massive et systémique de larves. On présente ici le premier cas en Uruguay d'hyperinfection par *Strongyloides stercoralis*, chez une patiente de 18 ans, VIH positive, ne recevant pas de traitement antirétroviral qui, trois mois avant son hospitalisation, a eu de la fièvre et un malaise général. A l'hôpital, elle présentait un mauvais état général et une insuffisance respiratoire avec des stertors sous-crépitanter disséminés. Avec un diagnostic présomptif de pneumocystose, elle fut traitée avec trimetoprim-sulfametoxazol, hydrocortisone et ventilation non invasive. Plus tard, l'étude microscopique direct du lavage bronchiole alvéolaire a montré des larves filariformes identifiées comme de *Strongyloides stercoralis*. Depuis, on a commencé un traitement avec ivermectine au 4<sup>e</sup> jour à l'hôpital, mais la patiente est morte quelques heures après.

La prévalence de strongyloidiase en Uruguay est très basse. Pourtant, étant donné que la fréquence de geo-helminthiasis est de plus en plus importante dans notre pays, on ne doit pas sous-estimer le risque de cette parasitose pour les immunodéprimés. Face à des antécédents cliniques et épidémiologiques compatibles chez ces patients, la strongyloidiase doit être écartée avec la méthodologie adéquate.

### Resumo

A strongyloidiase é uma parasitose intestinal de distribuição mundial, sendo mais frequente em regiões tropicais, temperadas e úmidas. Geralmente com pouca sintomatologia, pode produzir em algumas ocasiões quadros intestinais graves e pode perpetuar-se por auto-infecção e causar hiperinfecção em pacientes imunocomprometidos por disseminação masiva e sistemática de larvas.

Apresentamos o primeiro caso no Uruguai de hiperinfecção por *Strongyloides stercoralis*, em uma paciente de 18 anos, VIH positiva, que não recebia tratamento anti-

retroviral e apresentou febre e repercursão geral três meses antes de seu ingresso. Nesse momento apresentava mal estado geral e insuficiência respiratória com estertoração subcrepitante disseminada; com diagnóstico presuntivo de pneumocistose foi tratada com trimetoprim-sulfametoxazol, hidrocortisona e ventilação não invasiva. Posteriormente o estudo microscópico direto da lavagem bronquiolo-alveolar mostrou larvas filariformes identificadas como de *Strongyloides stercoralis*. Com o diagnóstico de estrogiloidiase se iniciou tratamento com ivermectina no quarto dia de internação, porém registrou-se o falecimento da pacientes nas horas seguintes.

A prevalência de estrogiloidiase no Uruguai é muito baixa. No entanto, considerando-se que a frequência das geo-helmintiasis está crescendo em muitas áreas do país, não se pode subestimar o risco que isto implica para pessoas imunocomprometidas. Dependendo dos antecedentes clínicos e epidemiológicos destes pacientes, a estrogiloidiase deve ser descartada com métodos adequados.

#### Bibliografía

1. **Ferreira MS.** Estrogiloidiase. In: Veronesi R. Doenças infecciosas e parasitárias. 8ª edición. Rio de Janeiro: Guanabara Koogan, 1991.
2. **Mahmoud AA.** Strongyloidiasis. Clin Infect Dis 1996; 23(5): 949-52.
3. **Osimani JJ.** Rhabditoidea. *Strongyloides stercoralis*. In: Osimani JJ. Parasitología Médica. 2ª ed. Montevideo: Librería Médica Editorial; 1982: 575-85.
4. **Calegari L, Salvatella R, Gezuele E, Zanetta E, Acuña AM, Ballesté R, et al.** Enfermedades parasitarias y micóticas en Uruguay. Reseña cuali-cuantitativa de situación 2004. Montevideo: Organización Panamericana de la Salud, 2004.
5. **Ferreira MS, Nishioka S de A, Borges AS, Costa-Cruz JM, Rossin IR, Rocha A, et al.** Strongyloidiasis and infection due to human immunodeficiency virus: 25 cases at a Brazilian teaching hospital, including seven cases of hyperinfection syndrome. Clin Infect Dis 1999; 28(1): 154-5.
6. **Cimerman S, Cimerman B, Lewi DS.** Prevalence of intestinal parasitic infections in patients with acquired immunodeficiency syndrome in Brazil. Int J Infect Dis 1999; 3(4): 203-6.
7. **Ohnishi K, Kogure H, Kaneko S, Kato Y, Akao N.** Strongyloidiasis in a patient with acquired immunodeficiency syndrome. J Infect Chemother 2004; 10: 178-80.
8. **Keiser PB, Nutman TB.** *Strongyloides stercoralis* in the Immunocompromised Population. Clin Microbiol Rev 2004; 17(1): 208-17.
9. **Orem J, Mayanja B, Okongo M, Morgan D.** *Strongyloides stercoralis* hyperinfection in a patient with AIDS in Uganda successfully treated with ivermectin. Clin Infect Dis 2003; 37(1): 152-3.
10. **Sarangarajan R, Ranganathan A, Belmonte AH, Tchertkoff V.** *Strongyloides stercoralis* infection in AIDS. AIDS Patient Care STDS 1997; 11(6): 407-14.
11. **Daya U, Jain M, Corbridge T.** Pulmonary hyperinfection syndrome with *Strongyloides stercoralis*. Chest 1999; 116(4 Suppl 2): 425s.
12. **Namisato S, Motomura K, Haranaga S, Hirata T, Toyama M, Shinzato T, et al.** Pulmonary strongyloidiasis in a patient receiving prednisolone therapy. Intern Med 2004; 43(8): 731-6.
13. **Suvajdzic N, Kranjcic-Zec I, Jovanovic V, Popovic D, Colovic M.** Fatal strongyloidosis following corticosteroid therapy in a patient with chronic idiopathic thrombocytopenia. Haematologia (Budap) 1999; 29(4): 323-6.
14. **Husni RN, Gordon SM, Longworth DL, Adal KA.** Disseminated *Strongyloides stercoralis* infection in an immunocompetent patient. Clin Infect Dis 1996; 23(3): 663.
15. **Cohen L, Lefrak SS.** *Strongyloides* hyperinfection syndrome secondary to treatment of *Pneumocystis carinii* Pneumonia. Chest 2001; 120(4 Suppl): 346s-7.
16. **Benhur Junior A, Serufo JC, Lambertucci JR.** Pulmonary strongyloidiasis. Rev Soc Bras Med Trop 2004; 37(4): 359-60.
17. **Zaha O, Hirata T, Kinjo F, Saito A.** Strongyloidiasis progress in diagnosis and treatment. Intern Med 2000; 39(9): 695-700.
18. **Adenusi AA.** Cure by ivermectin of a chronic, persistent, intestinal strongyloidosis. Acta Trop 1997; 66(3): 163-7.
19. **Oyhenart SP.** Contribución al estudio de la anguilulosis en Uruguay. Un caso mortal autóctono. Rev Med Este 1940; 1: 64.
20. **Marchi Blatt J, Cantos GA.** Evaluation of techniques for the diagnosis of *Strongyloides stercoralis* in human immunodeficiency virus (HIV) positive and HIV negative individuals in the city of Itajaí, Brazil. Braz J Infect Dis 2003; 7(6): 402-8.
21. **Siddiqui AA, Berk SL.** Diagnosis of *Strongyloides stercoralis* infection. Clin Infect Dis 2001; 33(7): 1040-7.
22. **Hernández-Chavarría F, Avendano L.** A simple modification of the Baermann method for diagnosis of strongyloidiasis. Mem Inst Oswaldo Cruz 2001; 96(6): 805-7.
23. **de Paula FM, de Castro E, Goncalves-Pires M, Marcal M, Campos DM, Costa-Cruz JM.** Parasitological and immunological diagnoses of strongyloidiasis in immunocompromised and non-immunocompromised children at Uberlandia, State of Minas Gerais, Brazil. Rev Inst Med Trop Sao Paulo 2000; 42(1): 51-5.
24. **Jongwutiwes S, Charoenkorn M, Sitthichareonchai P, Akaraborvorn P, Putaporntip C.** Increased sensitivity of routine laboratory detection of *Strongyloides stercoralis* and hookworm by agar-plate culture. Trans R Soc Trop Med Hyg 1999; 93(4): 398-400.