

Oclusión intestinal de yeyuno. Excepcional presentación de la histoplasmosis y debut de HIV

Dres. Nicolás Franco*, Olivier Bertaux†, Gustavo Sánchez‡,
Mariela Rondan§, Gustavo Rodríguez¶, Luis Ruso††

Resumen

El Histoplasma capsulatum es un hongo de amplia distribución, de infestación respiratoria, cuya presentación clínica habitual es la bronconeumonía y que en los últimos años se ve asociado a condiciones de inmunocompromiso, especialmente en pacientes HIV positivos. La afectación del tracto digestivo es poco común, evidencia la diseminación sistémica del mismo, y, cuando se hace sintomática, se considera diagnóstico de sida en pacientes con HIV positivo. Se comunica una forma clínica excepcional de oclusión intestinal a nivel de yeyuno, causada por un área anular de estenosis, de diagnóstico incierto en el intraoperatorio y con diagnóstico histopatológico de Histoplasma capsulatum en un paciente joven sin noción previa de infección por HIV ni compromiso respiratorio.

Palabras clave: HISTOPLASMOSIS.
HISTOPLASMA.
OBSTRUCCIÓN INTESTINAL.
YEYUNO.
INFECCIONES POR VIH.

Introducción

Histoplasma capsulatum (HC) es un hongo dimorfo que crece como un moho en la naturaleza, especialmente en suelos húmedos y terrenos donde abundan excretas de ciertas aves y murciélagos. Tiene distribución mundial, pero es endémico en los valles de Ohio, Mississippi, Missouri, en el Caribe, Centro y Sudamérica. Las hifas poseen dos clases de esporas: macro y microconidias, que permiten su identificación. Estas ingresan al organismo al ser inhaladas, permaneciendo en los alvéolos hasta ser fagocitadas por macrófagos y neutrófilos, sufriendo la mayor parte de su transformación a levadura dentro de los fagosomas. Estos microorganismos sobreviven a pesar de la unión de fagosomas a lisosomas por presentar proteínas que inhiben la acidificación del medio o inactivan directamente las enzimas, o ambos. Los linfocitos CD4+

*Residente de Cirugía. Clínica Quirúrgica "3".

† Residente de Terapia Intensiva.

‡ Residente de Cirugía. Clínica Quirúrgica "2".

§ Jefa del Servicio de Anatomía Patológica del Hospital Maciel.

¶ Profesor Agregado. Clínica Quirúrgica "3".

†† Profesor Titular de Cirugía. Clínica Quirúrgica "3".

Correspondencia: Dr. Nicolás Franco

Rodó 124. Ciudad de Canelones, CP 90.000. Canelones, Uruguay.

Correo electrónico: nikofranco@gmail.com

Recibido: 7/4/06.

Aceptado: 28/8/06.

son cruciales para la defensa del huésped contra HC, evitando su diseminación, y los CD8+ intervienen en su eliminación definitiva. En el paciente inmunocompetente con histoplasmosis pulmonar primaria las formas de levadura se diseminan desde áreas focales de bronconeumonía, hacia los ganglios regionales linfáticos y al hígado, bazo y otros órganos por la sangre. A los 7-18 días de la primoinfección la respuesta inmune detiene el crecimiento, formándose en las semanas siguientes lesiones fibróticas, granulomatosas, autolimitando la infección. En el paciente con inmunodepresión grave, dentro de los macrófagos continúan reproduciéndose las levaduras perpetuando la infección⁽¹⁾.

Son pocos los casos en la literatura con compromiso inicial y dominante en el tracto digestivo y menos frecuentes los que se manifiestan como cuadro agudo de abdomen^(2,3). Los que determinan oclusión⁽⁴⁻⁶⁾, suelen confundirse con el cáncer de colon⁽⁷⁾.

Caso clínico

Hombre de 34 años, medio urbano, fumador.

Consulta por dolor centro abdominal tipo cólico, de dos semanas de evolución, constituyendo un síndrome de oclusión intestinal mecánica asociado a un adelgazamiento de 12 quilogramos en el último mes.

Al ingreso: en apirexia, adelgazado. Pleuropulmonar normal. Abdomen: patrón clínico y radiológico (figura 1) de oclusión intestinal de delgado.

Hemograma normal. Función renal e ionograma normales.

Operación. Lesión estenosante única en yeyuno distal, circunferencial total de 1 cm de longitud, dura, blanquecina (figura 2). Adenomegalias mesiales contiguas a la lesión de aspecto inflamatorio. Esplenomegalia. Se realiza resección segmentaria de yeyuno con anastomosis latero-lateral en dos planos.

La evolución posoperatoria es tórpida. Supuración de la herida. Retención por sonda nasogástrica, distensión abdominal persistente, vómitos y fiebre axilar de 38° C, aunque mantiene el tránsito digestivo bajo conservado.

Hemograma: anemia hemoglobina 10 g/dl. Leucocitosis de 4.100/mm³, linfocitos 500/mm³.

Al séptimo día del posoperatorio acceso de tos, seguido de evisceración. Reoperación al noveno día: se evacuan abscesos del fondo de saco de Douglas y yuxtastomótico (figura 3), pero sin falla de sutura. Hemograma: hemoglobina 11,2 g/dl. Leucocitosis de 8.500/mm³, linfocitosis de 800/mm³.

Cultivo *Escherichia coli* multisensible.

Tres días después, gran hematoma subcutáneo que requiere intervención bajo anestesia general para su evacuación. A los 14 días persiste febril, 38° C axilar, tránsito digestivo conservado, anémico, leucocitos 4.300/mm³, linfocitos 700/mm³.

Anatomía patológica informa: pared de intestino delgado con una lesión ulcerada cubierta por exudado fibrinopoleucocitario por debajo del cual existe un denso infiltrado mononuclear y polimorfonuclear con células gigantes multinucleadas dispersas en cuyo citoplasma se ven múltiples formaciones esféricas u ovoideas, de 2 a 5 micras, cuya membrana se colorea con nitrato de plata

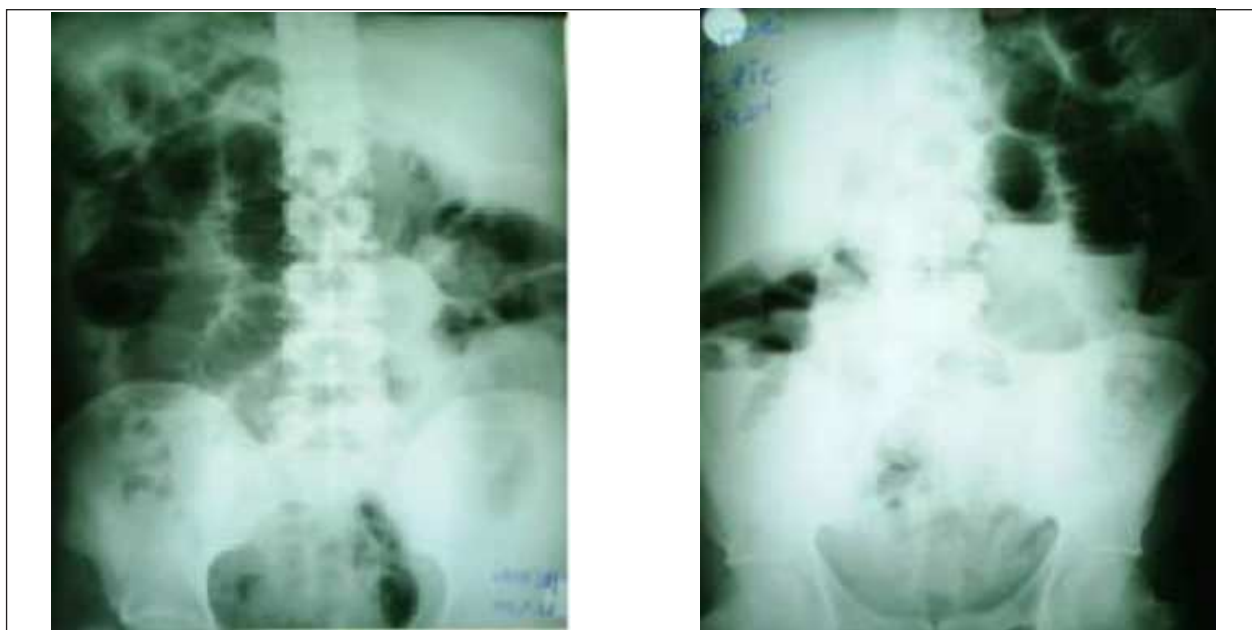


Figura 1. Radiografía de abdomen, pie y decúbito al ingreso en emergencia

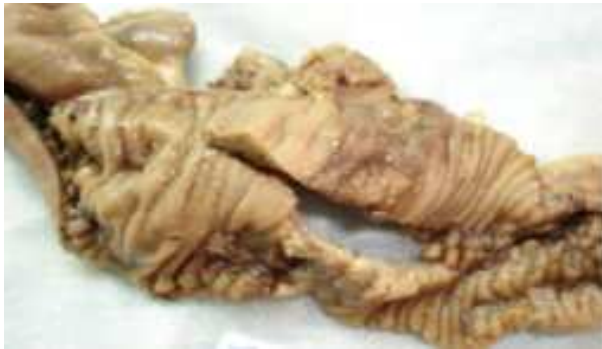

Figura 2. Pieza de resección. Se evidencia la lesión circunferencial total estenosando la luz ileoyeyunal

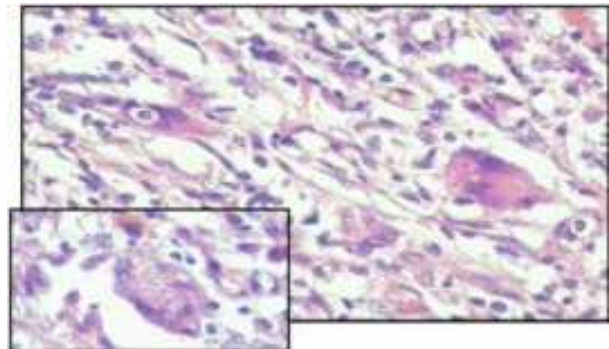


Figura 4. Corte histológico de pieza de resección, *Histoplasma capsulatum* submucoso

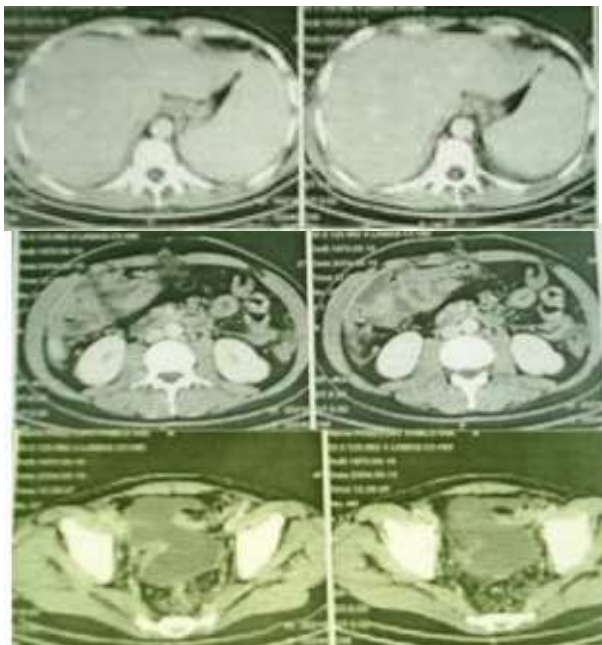


Figura 3. Tomografía axial computarizada abdomino pélvica. Véase la esplenomegalia. Absceso yuxta-anastomótico y de Douglas

(técnica de Grocott). A nivel de uno de los ganglios linfáticos se ven células gigantes con similar contenido intracitoplasmático e histiocitosis sinusal. En suma: histoplasmosis intestinal y ganglionar (figura 4).

Serología para HIV positiva. Se inicia tratamiento con anfotericina B (total 625 mg) durante 21 días y se continúa con itraconazol. Profilaxis para pneumocistosis con trimetoprim-sulfametoxazol.

Durante la infusión de anfotericina B instala insuficiencia renal aguda. Se estabiliza la función renal a los 13 días de iniciado el tratamiento, con la infusión, en días alternos. Evolucionan con picos febriles a diario, sin foco infeccioso evidente. A los 40 días se inicia tratamiento

antirretroviral con triple plan, con seguimiento en Instituto de Higiene. A los ocho meses de la cirugía el paciente continúa con tratamiento antirretroviral y sin alteración funcional digestiva.

Discusión

HC fue descrito por Darling en 1906⁽⁸⁾, quien encontró granulomas pulmonares calcificados, que llamó lesiones tipo seudotuberculosis pulmonar por protozoos, seguido por Crumrine 25 años más tarde⁽⁹⁾. Correspondió a DeMonbreun en 1934 la descripción del microorganismo como agente etiológico⁽¹⁰⁾. El primer caso de histoplasmosis con compromiso gastrointestinal fue descrito en 1942 por Henderson⁽¹¹⁾. En 1945, Parsons⁽¹²⁾ realizó una revisión de 71 casos de histoplasmosis, 20 de ellos con compromiso gastrointestinal acompañando el cuadro respiratorio. En 1988, Cappel⁽¹³⁾ revisó 172 casos descritos en la literatura inglesa de los cuales 77 presentaban compromiso gastrointestinal. Catorce de ellos como tumor, un caso de seudocáncer de colon como el reportado en África (*Histoplasma duboisia*) por Kahlil en 1989⁽¹⁴⁾, siendo el resto ulceraciones, 15%, desde la faringe al recto. Hepato o esplenomegalia, o ambas, se vio en 30% y linfadenopatías en 32%. La forma anatomoclínica en el tubo digestivo es la estenosis y la ulceración de la mucosa, esta última es la lesión más frecuente⁽¹¹⁾ y puede perforarse⁽¹⁵⁾. La topografía más habitual es ileocecal. El diagnóstico se realiza por el estudio histológico de la pieza o de biopsia. El estudio con anticuerpos carece de valor en estos pacientes dada la inmunodepresión.

Desde 1987, la histoplasmosis diseminada se reconoce como enfermedad que define al paciente con HIV en etapa sida⁽¹⁶⁾, y es la segunda infección oportunista luego del *Pneumocystis carinii*. De ella se describen cuatro formas clínico-patológicas: la infiltración de macrófagos en la lámina propia con histoplasmas, generalmente subclínica; la segunda tiene seudopólipos causados por

agregación de macrófagos; la tercera se asocia a necrosis y ulceración tisular, y la cuarta se presenta con inflamación localizada y estrechamiento de la luz intestinal.

En Uruguay, un estudio retrospectivo analizó a 172 pacientes con HIV-sida en el período 1986-1995, ubicando a la histoplasmosis como la tercera causa de muerte por hongos y la novena causa general con 3%⁽¹⁷⁾. Otro estudio nacional⁽¹⁸⁾, sobre las causas de ingreso de pacientes HIV a centro de tratamiento intensivo, presenta 3,3% de casos de histoplasmosis y 77,7% desconocían la infección por HIV.

Sólo hemos localizado en la literatura cuatro casos de histoplasmosis yeyunal. Mohanty⁽⁴⁾, en 1966, describió el primer caso de oclusión de intestino delgado por HC, por dos lesiones estenosantes, una en ileon y otra ileocecal. El primer caso yeyunal fue descrito por Adekunle en 1978⁽¹⁹⁾ causado por *Histoplasma duboisia* y los otros dos casos ya asociados a HIV fueron recientemente comunicados por Gumbs⁽⁶⁾.

Este caso tiene una combinación de características que lo hace particular. Es un paciente heterosexual, sin diagnóstico de HIV, y clínicamente inmunocompetente hasta el ingreso, en el cual la ausencia de compromiso infeccioso pleuropulmonar de su histoplasmosis (figura 5), así como su localización yeyunal y oclusiva con esplenome-

galia –30% en la revisión de Cappel⁽¹³⁾– le confieren interés y excepcionalidad.

Summary

Histoplasma capsulatum is a widespread fungus of aereal infection. Clinically presented as bronchopneumonia, it has been lately associated with compromised immune system, specially HIV. The affectation at digestive tract level is rare but shows that dissemination is systemic; patients presenting symptomatic digestive infection, diagnosis of AIDS is clear for patients with HIV.

An exceptional clinical case of jejunum intestinal occlusion caused by an anular area of stenosis in a young women with uncertain intra-operative diagnosis and histopathologic diagnosis of *histoplasma capsulatum* without previous notice of HIV infection nor respiratory compromise is presented.

Résumé

Histoplasma capsulatum est un champignon courant à atteinte respiratoire dont la présentation clinique habituelle est la bronchopneumonie et qui, dernièrement, s'associe au HIV. L'atteinte du tractus digestif est peu fréquente et

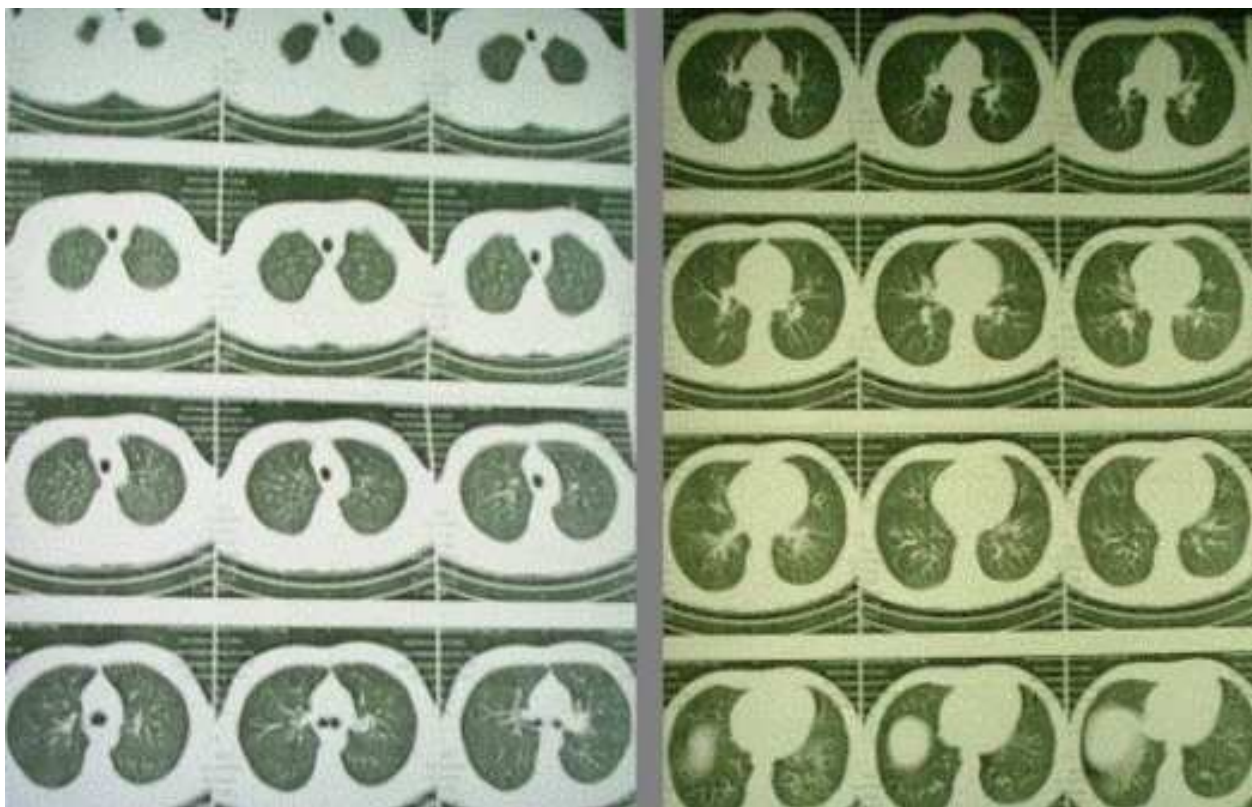


Figura 5. Tomografía axial computarizada de tórax sin alteraciones pleuropulmonares

fait preuve de dissémination systémique qui est considérée diagnostic de sida chez des HIV lorsqu'elle devient symptomatique.

On montre ici une forme clinique exceptionnelle d'occlusion intestinale au jéjunum, causée par une aire annulaire de sténose, à diagnostic incertain à l'intra opératoire et à diagnostic histopathologique de *Histoplasma capsulatum* chez un patient jeune sans signes préalables d'infection par HIV ni de maladie respiratoire.

Resumo

O *Histoplasma capsulatum* é um fungo de ampla distribuição, de infestação respiratória, cuja apresentação clínica habitual é a broncopneumonia; nos últimos anos foi observado associado a cuadros como imunocomprometimento imunológico, especialmente por HIV. O comprometimento do trato digestivo é pouco comum e demonstra sua disseminação sistêmica. Quando é sintomático é considerado como diagnóstico de SIDA em pacientes portadores de HIV.

Apresenta-se uma forma clínica excepcional de oclusão intestinal na região do jejuno, causada por uma área anuliforme de estenose, com diagnóstico intra-operatório indeterminado e diagnóstico histopatológico de *Histoplasma capsulatum* em um paciente jovem, sem registro anterior de infecção por HIV ou comprometimento respiratório.

Bibliografía

1. **Deepe GS Jr.** Histoplasma capsulatum. In: Mandell G, Bennett J, Dolin R, eds. Principles and practice of infectious diseases. 6 ed. Philadelphia: Elsevier, 2005: 3012-26.
2. **Pérez C, Sturim H, Konchonos N, Kamberg S.** Some clinical and radiographic features of gastrointestinal histoplasmosis. Radiology 1966; 86(3): 482-7.
3. **Strim HS, Konchonos NT, Ahalvin RC.** Gastrointestinal manifestations of disseminated histoplasmosis. Am J Surg 1965; 110: 435-40.
4. **Mohanty SK, Reddy P, Polk JW.** Acute small bowel obstructions from disseminated Histoplasmosis. Case report. Mo Med 1970; 67(2): 100-3.
5. **Hertan H, Nair S, Arguello P.** Progressive gastrointestinal histoplasmosis leading to colonic obstruction two years after initial presentation. Am J Gastroenterol 2001; 96(1): 221-2.
6. **Gumbs M, Girishkumar H, Yousuf A, Levy L, Patel M, Narasimha V.** Histoplasmosis of the small bowel in patient with AIDS. Postgrad Med J 2000; 76: 367-9.
7. **Cimponeriu D, LoPresti P, Lavalanet M, Roistacher K, Remigio P, Marfatia S, et al.** Gastrointestinal histoplasmosis in HIV infection: two cases of colonic pseudocancer and review of literature. Am J Gastroenterol 1994; 89: 129-31.
8. **Darling ST.** A protozoon general infection producing pseudotubercles in the lungs and focal necrosis in the liver, spleen and lymphatics. JAMA 1906; 46: 1283-85.
9. **Crumrine RM, Kessel JF.** Histoplasmosis (Darling) without splenomegaly. Am J Trop Med 1931; 11: 435.
10. **De Monbreun WA.** The cultivation and cultural characteristics of Darlings histoplasma capsulatum. Am J Trop Med 1934; 14: 93-125.
11. **Henderson RG, Pirkerton H, Moore LT.** Histoplasma capsulatum as a cause of chronic ulcerative enteritis. JAMA 1942; 118: 885-9.
12. **Parsons RJ, Zaforanetis CJ.** Histoplasmosis in man: report of 7 cases and review of 71 cases. AMA Arch Intern Med 1945; 75: 1.
13. **Cappell MS, Mandel W, Gimes MM, New HC.** Gastrointestinal histoplasmosis. Dig Dis Sci 1988; 33(3): 353-60.
14. **Khalil K, Iwatt AR, Gugani HC.** African histoplasmosis masquerading as carcinoma of the colon. Dis Colon Rectum 1989; 32: 518-20.
15. **Suárez G, Mendivelson E, Veles J, Rojas E, Velandia F.** Histoplasmosis intestinal Caso clínico. Obtenido de: <http://www.encolombia.com/gastro14399-histoplasmosis.htm> (Consulta: 2 set 2005).
16. **Centers for Disease Control (CDC).** Revision of the CDC surveillance case definition of acquire immunodeficiency syndrome. Council of State and Territorial Epidemiologists; AIDS Program, Center for Infectious Diseases. MMWR Morb Mortal Wkly Rep. 1987; 36 (Suppl 1): 1S-15S.
17. **Mansilla M, Purtscher H, Mirazo I, Lima E, Cardozo A, Braselli A.** Evolución de 172 pacientes VIH+ fallecidos en Uruguay. Rev Med Urug 1996; 12: 123-34.
18. **Limongi G, Bagnulo H.** VIH-SIDA en medicina intensiva, causas de ingreso y resultados. Congreso Panamericano de Infectología, 11. (Córdoba-Argentina, 11-14 de mayo 2003).
19. **Adekunle O, Sudhakaran P, Timeyn E.** African histoplasmosis of the jejunum. J Trop Med Hyg 1978; 81(5): 89-90.