

Linfoma no Hodgkin agresivo durante el embarazo

Dres. Carolina Córdoba*, Florencia Laluz†, Isabel Moro‡, Hugo Isaurralde§, Lilián Díaz¶

Cátedra de Hematología del Hospital de Clínicas, Facultad de Medicina, Universidad de la República. Montevideo, Uruguay

Resumen

Se presenta el caso clínico de una paciente de 26 años que cursando 32 semanas de edad gestacional se le realiza diagnóstico de linfoma no Hodgkin (LNH) difuso a grandes células B (DGCB).

El interés de la presente comunicación radica en la baja frecuencia de casos y, como consecuencia, la escasa experiencia respecto a dicha asociación que existe en nuestro medio y a nivel mundial.

Mediante el siguiente caso trataremos de analizar los pasos diagnósticos, la estadificación, factores pronósticos y tratamiento del LNH durante el embarazo y la lactancia.

Palabras clave: LINFOMA NO HODGKIN.
COMPLICACIONES DEL EMBARAZO.

Keywords: LYMPHOMA, NON-HODGKIN.
PREGNANCY COMPLICATIONS.

* Residente de la Cátedra de Hematología, Hospital de Clínicas, Facultad de Medicina, Universidad de la República. Uruguay.

† Posgrado de la Cátedra de Hematología, Hospital de Clínicas, Facultad de Medicina, Universidad de la República. Uruguay.

‡ Asistente de la Cátedra de Hematología, Hospital de Clínicas, Facultad de Medicina, Universidad de la República. Uruguay.

§ Prof. Agdo. de la Cátedra de Hematología, Hospital de Clínicas, Facultad de Medicina, Universidad de la República. Uruguay.

¶ Prof. Titular de la Cátedra de Hematología, Hospital de Clínicas, Facultad de Medicina, Universidad de la República. Uruguay.

Correspondencia: Carolina Córdoba

Francisco Araucho 1166 apto. 5. CP 11300. Montevideo, Uruguay
Correo electrónico: mcs1980@hotmail.com

Recibido: 9/3/10.

Aceptado: 14/6/10.

Introducción

El cáncer es la segunda causa de muerte de la mujer en edad reproductiva, complicando aproximadamente 1:1.000 embarazos⁽¹⁾.

La Organización Mundial de la Salud (OMS) define como cáncer asociado al embarazo a toda neoplasia maligna que se diagnostica durante la gestación o hasta seis meses del parto. Por orden de frecuencia, estas son: cáncer de cuello uterino, carcinoma de mama, melanoma y linfoma⁽²⁾.

La incidencia para el linfoma de Hodgkin (LH) es de 1/1.000 y para el linfoma no Hodgkin (LNH) 1/6.000 embarazos⁽³⁾.

Los subtipos histológicos más frecuentes del LNH durante el embarazo son: linfoma difuso a grandes células B, linfoma linfoblástico, linfoma de células T periférico, linfoma de Burkitt, y el linfoma anaplásico de células grandes⁽⁴⁾.

Caso clínico

Paciente de 26 años que cursando 32 semanas de edad gestacional consulta por cuadro de dos meses de evolución caracterizado por tumoración en región carotídea alta, derecha, de rápido crecimiento, indolora y sin elementos fluxivos. No síntomas B. Del examen físico se destaca: tumoración carotídea alta derecha, de límites netos, de 10 cm por 8 cm. Vientre gravídico, altura uterina acorde con edad gestacional. No hay otros elementos a destacar.

Paraclínica: hemograma: leucocitos: 12.300/mm³; neutrófilos: 10.300/mm³; linfocitos: 1.600/mm³; hemoglobina: 11,3 g/dl; plaquetas: 258.000/mm³; lactato deshidrogenasa (LDH): 268 UI/l (100-210 UI/l); α 2microglobulina: 1,47 ng/ml (0,6-2,2 ng/ml); proteinograma electroforético (PEF): normal; serología VIH, CMV, VEB, VDRL, VHB y VHC: no reactivo.

Anatomía patológica de biopsia ganglionar: proliferación linfoide atípica, de crecimiento difuso, constituida por células de mediano tamaño, con índice mitótico elevado. Inmunohistoquímica (IHQ): ACL(+), CD20(+), Ki 67: 70%, Bcl2(+), CD3(-), CD10(-) y CD5(-). En suma: LNH difuso a grandes células B, según clasificación de la OMS 2008⁽⁵⁾.

Radiografía de tórax con delantal de plomo: normal. Ecografía de abdomen: sin alteraciones. Valoración otorrinolaringológica: normal. Ecografía obstétrica: normal.

En suma: LDGCB, estadio IA Bulky (según clasificación de Ann Arbor), índice pronóstico internacional revisado (riPI): 0 (muy buen pronóstico)⁽⁶⁾.

Evolución

Previo al diagnóstico anatomopatológico, dado el crecimiento progresivo que evidenció la tumoración, se indicó

tratamiento con corticoides en dos oportunidades.

Luego de realizado el diagnóstico de LNH agresivo, con el fin de comenzar de forma inmediata el tratamiento poliquimioterápico, se decide, en conjunto con la paciente y el equipo médico tratante, interrumpir el embarazo a las 36 semanas de gestación mediante cesárea, obteniéndose un recién nacido vivo sano.

Para completar la estadificación del linfoma se realizó mielograma con inmunofenotipo y biopsia de médula ósea, que descartó infiltración medular y tomografía axial computarizada (TAC) de cuello-tórax-abdomen-pelvis que descartó compromiso de otros territorios ganglionares superficiales o profundos.

A la semana de la cesárea se comenzó tratamiento tipo R-CHOP (rituximab 375 mg/m²D1, ciclofosfamida 750 mg/m²D1, doxorubicina 50 mg/m²D1, vincristina 1,4mg/m²D1, prednisona 100 mg/D1-5). Dado que la tumoración presentó un aumento de tamaño, luego de la primera serie se decidió reducir el intervalo de 21 a 14 días, con excelente evolución clínica, lográndose remisión completa. Posteriormente se realizó tratamiento de consolidación con radioterapia locoregional, debido a la presencia de masa Bulky al debut.

Discusión

Las manifestaciones clínicas del LNH son muy variables y dependen de cada tipo específico. Característicamente, según su evolución clínica, se los subdivide en indolentes, agresivos y muy agresivos.

En las pacientes embarazadas, dada la mayor incidencia de linfomas agresivos, existe una presentación particular del LNH con compromiso mamario, en ocasiones bilateral, así como de ovario, útero y placenta. La posibilidad de transmisión vertical de células linfomatosas, si bien es rara, también ha sido bien documentada. Estas presentaciones coinciden con la mayor incidencia de subtipos histológicos más agresivos durante la gestación⁽⁴⁾.

Diagnóstico y estadificación del LNH

El diagnóstico de linfoma es de resorte anatomopatológico, por lo que debe fundamentarse siempre en una biopsia de ganglio linfático o del tejido comprometido.

En la paciente embarazada no existe contraindicación absoluta para realizar biopsia ganglionar bajo anestesia general, incluso en el primer trimestre, en caso de ser estrictamente necesaria para el diagnóstico, debiendo tener en cuenta que dicho procedimiento no se encuentra exento de riesgos⁽¹⁾.

Para estadificar los linfomas se utiliza la clasificación en estadios clínicos de Ann Arbor con las modificaciones de Costwolds⁽⁷⁾.

El objetivo en la estadificación de una paciente embarazada con linfoma es descartar afectación de órganos que impliquen riesgo vital para la madre o el feto, o ambos. En la última revisión realizada por la Asociación Europea de Hematología se recomienda que en la paciente embarazada se utilicen, como herramientas de estadificación, una radiografía de tórax antero-posterior con delantal de plomo y una ecografía de abdomen. Durante la realización de una tomografía de abdomen y pelvis se somete al feto a una irradiación de aproximadamente 0.02 Gy, valor que se encuentra por debajo del mínimo necesario para determinar efectos adversos fetales; a pesar de ello, no es un estudio que se recomiende durante el embarazo⁽¹⁾.

La resonancia nuclear magnética es un estudio opcional que no representa riesgo para el feto, pero dado que excede el objetivo primario en la estadificación de una embarazada su solicitud queda a criterio del equipo médico tratante⁽¹⁾.

Son estudios contraindicados durante el embarazo: la tomografía por emisión de positrones (PET-scan) y el centellograma con galio debido a la alta irradiación a la que se expone al feto durante su realización. Ambos estudios utilizan moléculas radioactivas como marcadores de masa tumoral que atraviesan la placenta⁽¹⁾.

Para valorar el compromiso de la médula ósea por el linfoma, si bien no existe consenso, según algunos autores se plantea realizar biopsia de médula ósea únicamente en las pacientes embarazadas que presenten síntomas B al debut o estadio mayor a I según la estadificación de Ann Arbor⁽⁴⁾.

El resto de la valoración de un linfoma desde el punto de vista humoral no difiere de la de otros pacientes.

Factores pronósticos

Como para el resto de la población, se utiliza el índice pronóstico internacional modificado (i-IPI) para aquellos pacientes que han recibido R-CHOP portadores de LDGCB, debido a que ha demostrado ser un mejor predictor de sobrevida en estos pacientes⁽⁶⁾.

Por muchos años se pensó que el embarazo podía exacerbar el linfoma, así como aumentar la frecuencia de recaídas y la mortalidad materna. Hoy día, la mayoría de los estudios internacionales existentes al respecto parecen coincidir en que una mujer gestante tiene el mismo pronóstico que la población general, siempre y cuando la quimioterapia se pueda indicar en tiempo y a la dosis correcta, sin incremento de la incidencia de aborto espontáneo ni parto pretérmino⁽¹⁻³⁾.

Tratamiento

Los linfomas en las pacientes embarazadas se tratan como

en las pacientes no gestantes según el subtipo histológico y estadio. No existe consenso para el tratamiento del LNH en pacientes embarazadas.

A continuación se exponen las recomendaciones de la Asociación Europea de Hematología 2007. El principal criterio que se tiene en cuenta para guiar el tratamiento es la edad gestacional. Los tratamientos se resumen en los cuadros 1 y 2.

Quimioterápicos versus embarazo y lactancia

Durante el embarazo se suceden una serie de cambios fisiológicos como son el aumento del volumen plasmático y del filtrado glomerular y la creación de un tercer espacio a punto de partida del líquido amniótico. Estos cambios deberían ser tenidos en cuenta al momento de calcular la dosis óptima de quimioterápicos necesaria para un tratamiento adecuado. Pero en la actualidad no existen estudios en relación con la farmacocinética de los citostáticos en el embarazo que tengan en cuenta estos factores, para poder pautar la dosis adecuada de cada fármaco en particular⁽¹⁾.

La experiencia que existe en relación a lactancia-quimioterapia se basa en estudios de casos reportados y es limitada. La concentración en la leche materna de los diferentes quimioterápicos varía para cada fármaco. Dadas las propiedades descritas de los mismos y el potencial efecto perjudicial que representan, la lactancia durante el tratamiento está contraindicada^(8,1).

Complicaciones fetales secundarias a la poliquimioterapia

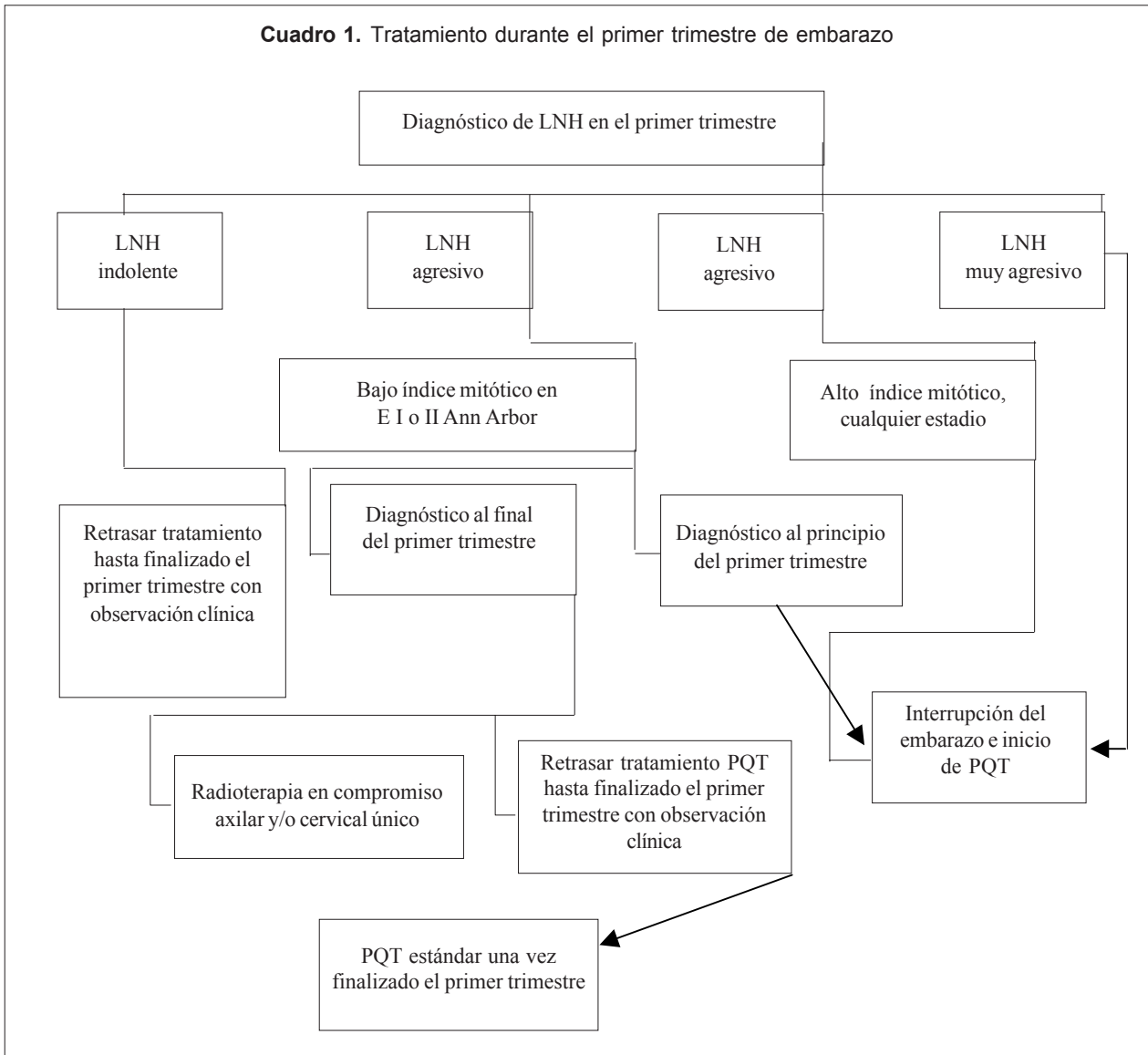
Debido a su bajo peso molecular, la mayoría de los citostáticos utilizados atraviesan la barrera placentaria y llegan al feto⁽¹⁾.

El período de mayor riesgo de teratogénesis es el primer trimestre, período de organogénesis por excelencia y dentro de él, las semanas 2 a 8 es el momento en que el embrión se encuentra más susceptible al efecto deletéreo de los quimioterápicos. Por esta razón, durante las primeras 12 semanas de embarazo, se debe evitar administrar cualquier tipo de citostático dado el alto riesgo que conlleva^(1,9).

Durante el segundo o tercer trimestre el riesgo de malformaciones fetales disminuye, pero existen órganos y sistemas que permanecen vulnerables durante todo el embarazo: ojos, aparato genital, sistema nervioso central y hematopoyético. Por otro lado, en este período aumenta el riesgo de muerte fetal o del recién nacido, restricción del crecimiento intrauterino (RCIU), parto pretérmino y bajo peso al nacer⁽¹⁾.

El régimen que más comúnmente se utiliza como poliquimioterapia de primera línea en LNH agresivos es el CHOP con o sin rituximab.

Cuadro 1. Tratamiento durante el primer trimestre de embarazo

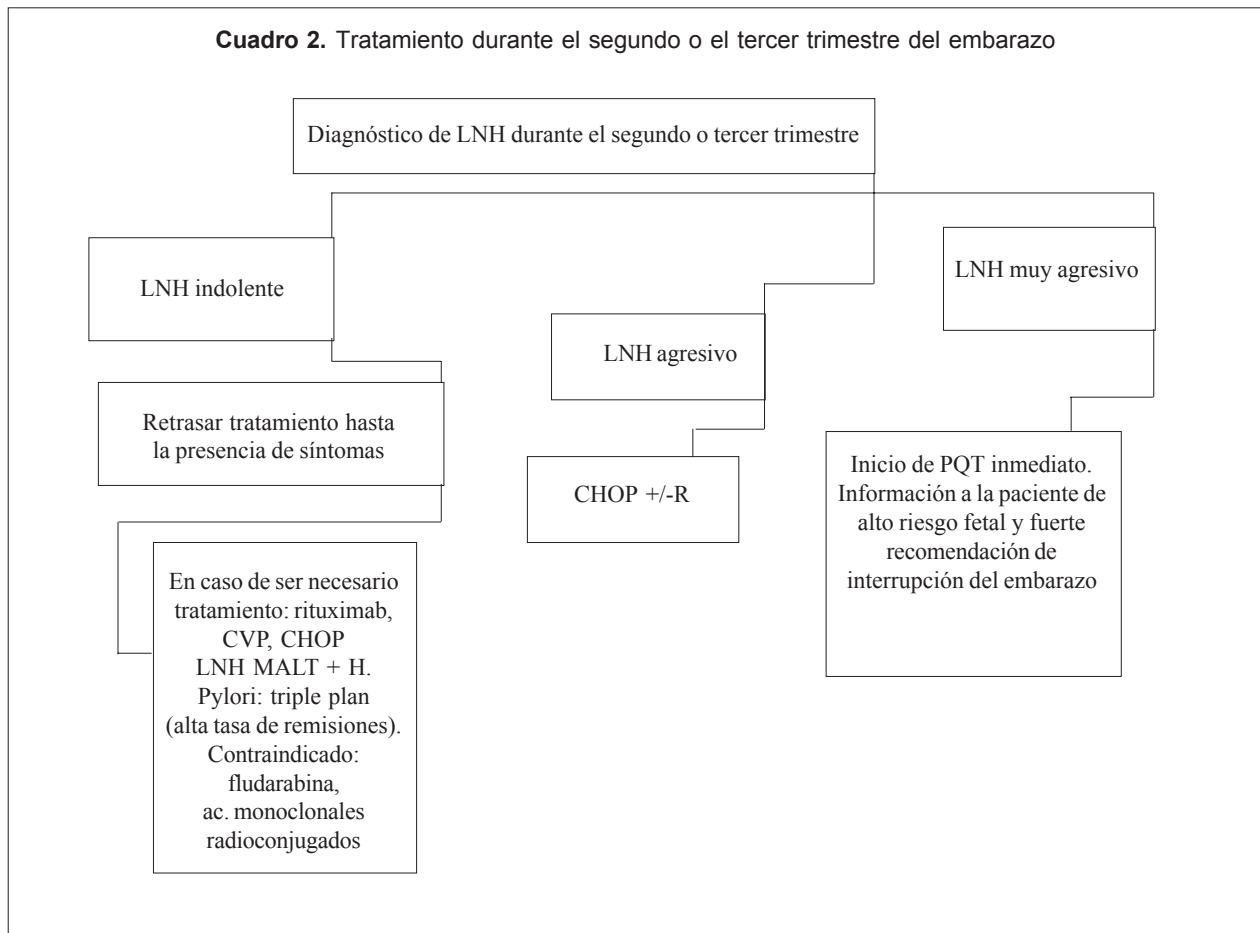


Respecto a la ciclofosfamida, se ha reportado hasta 13% de teratogenicidad si la misma es administrada durante el primer trimestre de embarazo, observándose casos de sindactilia, polidactilia, alteraciones cromosómicas y arteria coronaria única⁽⁴⁾. La doxorubicina es un fármaco reconocido por su potencial efecto cardiotoxico. En un estudio retrospectivo realizado en 81 niños, con un seguimiento de hasta 20 años, que estuvieron expuestos a doxorubicina intraútero debido a patología hemato-oncológica de la madre, no se evidenciaron alteraciones clínicas en el ecocardiograma ni alteraciones cromosómicas⁽¹⁰⁾. La vincristina no evidenció neurotoxicidad fetal en la literatura médica revisada^(1,9). Respecto al rituximab, existen casos publicados en la literatura médica en los que fue utilizado durante el embarazo. Uno de ellos utilizó rituximab

(ocho series) en una paciente con diagnóstico de linfoma de Burkitt con compromiso de mama bilateral durante el primer trimestre. En el recién nacido se objetivaron altas concentraciones de rituximab en sangre, cuatro veces mayor que la concentración en sangre materna, con bajos niveles de linfocitos B. A la semana 18 de vida, los linfocitos B del recién nacido se habían recuperado totalmente, a diferencia de lo que se evidenciaba en la madre. Los niveles de rituximab estaban en descenso, resultando en un tratamiento sin efectos deletéreos para el feto-recién nacido. El seguimiento del recién nacido hasta los 26 meses de vida evidenció un crecimiento y desarrollo normal, con una respuesta inmune a la vacunación adecuada⁽¹¹⁾.

Respecto a los efectos a largo plazo en niños expuestos a poliquimioterapia intraútero, existe escaso material

Cuadro 2. Tratamiento durante el segundo o el tercer trimestre del embarazo



al respecto. Uno de los estudios más extensos incluye 89 pacientes embarazadas que recibieron poliquimioterapia por neoplasias hematológicas. La mediana de seguimiento fue de 18,7 años con un rango entre 6-29 años. No se observó aumento de incidencia de cáncer o leucemia en dichas pacientes, así como tampoco en 12 hijos de los mismos (segunda generación). El aprendizaje y el desarrollo neuropsicomotor fueron normales, no encontrándose ninguna alteración congénita. No se halló ningún caso de cardiotoxicidad a pesar de los datos existentes de posibles efectos deletéreos de las antraciclinas a nivel de la función cardíaca⁽¹²⁾.

Quimioterapia y parto

Se sugiere posponer la cesárea o parto dos a tres semanas luego de la quimioterapia con el fin de permitir a la madre recuperarse desde el punto de vista hematológico, como consecuencia de las posibles citopenias ocasionadas por la toxicidad medular. Esto le permitiría al feto eliminar los metabolitos resultantes de la quimioterapia a través de la placenta, dada la inmadurez del metabolismo a nivel del

hígado y riñón fetal⁽¹⁾.

Radioterapia

La radioterapia en el LNH se utiliza fundamentalmente cuando existe una masa Bulky. La misma es tóxica para el embrión o feto cuando excede los 10 cGys, particularmente en el período de organogénesis⁽⁴⁾.

Durante el período periimplantación del embrión o en el período posimplantación inmediato la radiación presenta un efecto todo o nada, determinando ya sea la muerte del embrión o un desarrollo normal. En un embarazo más avanzado la radioterapia puede determinar retardo mental, microcefalia, retardo en el crecimiento intrauterino y un aumento en la incidencia de leucemia y tumores sólidos en la primera década de vida, entre otras alteraciones. El riesgo más alto de daño cerebral es entre las semanas 8 - 15 de gestación⁽²⁾.

En general, la radioterapia trata de evitarse, sobre todo si se tiene en cuenta que su uso en el tratamiento actual de los LNH es restringido⁽⁴⁾.

Conclusiones

El diagnóstico de cáncer durante el embarazo plantea una situación compleja tanto para la paciente y su familia como para el médico, imponiéndose la necesidad de un equipo multidisciplinario para su correcto control y tratamiento, que debe incluir asesoramiento médico legal. El componente psicológico al que se enfrenta la paciente con diagnóstico de una neoplasia se ve agravado por el futuro incierto del embarazo.

Summary

Clinical case of a 26 year old patient who presented at 32 weeks of gestational age and was diagnosed with diffuse large B-cell non-Hodgkin lymphoma (DLBCL).

The present communication is interesting given the low frequency of cases and, as a consequence, the scarce experience regarding such association in our country and around the world.

In the following case we aim to analyze the diagnostic steps, stadification, prognostic factors and treatment of non-Hodgkin lymphoma during pregnancy and breastfeeding.

Résumé

On présente le cas clinique d'une patiente de 26 ans à la semaine 32 de sa grossesse qui a un diagnostic de lymphome no Hodgkin (LNH) diffus à grandes cellules B (DGCB).

L'intérêt de ce travail est attribué à la rareté de ces cas et donc au manque d'expérience vis à vis de cette association grossesse-maladie, dans le monde. A travers ce cas, on essaiera d'analyser les pas diagnostics, le pronostic et le traitement du LNH pendant la grossesse et la lactance.

Resumo

Apresenta-se o caso clínico de uma paciente de 26 anos a quem se realizou um diagnóstico de linfoma não Hodgkin (LNH) difuso de grandes células B (DGCB) na 32ª sema-

nas de gestação.

Esta comunicação se justifica considerando a baixa frequência de casos similares e conseqüentemente a pouca experiência na abordagem deste tipo de quadro.

Tomando este caso como ponto de partida faz-se uma análise dos passos para o diagnóstico, estadiamento, fatores prognósticos e tratamento do LNH durante a gravidez e o aleitamento.

Bibliografía

1. **Pereg D, Koren G, Lishner M.** The treatment of Hodgkin's and non-Hodgkin's lymphoma in pregnancy. *Haematologica* 2007; 92(9): 1230-7
2. **Weisz B, Schiff E, Lishner M.** Cancer in pregnancy: maternal and fetal implications. *Hum Reprod Update* 2001; 7(4): 384-93.
3. **Monleón J, Goberna L, Monleón FJ.** Cáncer y gestación. *Clin Invest Ginecol Obst* 2006; 33(3): 80-92.
4. **Tartas NE, Foncuberta MC, Sánchez Avalos JC.** Tratamiento de las neoplasias hematológicas en el embarazo. *Medicina (B. Aires)* 2007; 67(6): 729-36.
5. **World Health Organization.** WHO Classification of tumours of haematopoietic and lymphoid tissue. 4 ed. Geneva: WHO, 2008.
6. **Sehn LH, Berry B, Chhanabhai M, Fitzgerald C, Gill K, Hoskins P, et al.** The revised International Prognostic Index (R-IPI) is a better predictor of outcome than the standard IPI for patients with diffuse large B-cell lymphoma treated with R-CHOP. *Blood* 2007; 109(5): 1857-61.
7. **Serrano S, Besses C, Domínguez D.** Linfomas no hodgkinianos bases citoevolutivas y funcionales: clasificación y descripción de sus distintas variedades. In: Sans-Sabrafen J, Besses Raebel C, Vives Corrons J. *Hematología Clínica*. 4 ed. Madrid: Elsevier, 2006: 501-35.
8. **Sivanesaratnam V.** Management of the pregnant mother with malignant conditions. *Curr Opin Obstet Gynecol* 2001; 13(2): 121-5.
9. **Pavlidis NA.** Coexistence of pregnancy an malignancy. *Oncologist* 2002; 7(4): 279-87.
10. **Avilés A, Neri N, Nambo MJ.** Long-term evaluation of cardiac function in children who received anthracyclines during pregnancy. *Ann Oncol* 2006; 17(2): 286-8.
11. **Friedrichs B, Tiemann M, Salwender H, Verpoort K, Wenger MK, Schmitz N.** The effects of rituximab treatment during pregnancy on a neonate. *Haematologica* 2006; 91(10): 1426-7.
12. **Gwyn K.** Children exposed to chemotherapy in utero. *J Natl Cancer Inst Monogr* 2005; (34): 69-71.