

Empiema epidural espinal: clínica, diagnóstico y tratamiento a propósito de tres casos

Dres. Antonella Pippo*, Mariana Legnani†, Valentina Mérola‡, Juan Ramón Higgin§, Ricardo Silvarino¶

Resumen

El empiema epidural espinal (EEE) es una infección supurada del sistema nervioso central, predomina en el sexo masculino y en la edad media de la vida. El microorganismo mayormente implicado es *Staphylococcus aureus*. Alcanza el espacio epidural por contigüidad, inoculación directa o diseminación a distancia. Se manifiesta con fiebre, dolor espinal y déficit neurológico. Se presentan tres casos de EEE y se realizan consideraciones clínicas, microbiológicas y terapéuticas.

Palabras clave: EMPIEMA EPIDURAL ESPINAL

Key words: SPINAL EPIDURAL EMPYEMA

Introducción

El empiema epidural espinal (EEE) es una infección supurada del sistema nervioso central con incidencia estimada de 2-25/100.000 ingresos hospitalarios^(1,2). A nivel nacional se encuentran reportes de casos aislados sobre todo en revistas nacionales de pediatría. Es más frecuente en el varón, en la edad media de la vida^(1,2). Factores asociados a esta infección son diabetes, alcoholismo, infección por virus de inmunodeficiencia humana (VIH), trasplante, uso de drogas endovenosas,

foco séptico distante y emplazamiento de catéter epidural para analgesia⁽³⁻⁸⁾. El microorganismo mayormente implicado es *Staphylococcus aureus* (50%-90%), seguido por bacilos gramnegativos (10%-17%), *Streptococcus* (8%-17%) y flora polimicrobiana (5%-10%)⁽⁹⁻¹³⁾. Alcanza el espacio epidural por contigüidad (osteomielitis vertebral, abscesos del psoas), inoculación directa (catéter epidural, cirugía raquídea, punción lumbar) o diseminación a distancia (infección cutánea, urinaria, respiratoria)^(9,14,15). Se manifiesta con fiebre (70%), dolor espinal

* Asistente Clínica Médica A, Hospital de Clínicas, Facultad de Medicina, Universidad de la República. Uruguay.

† Residente Neurología, Hospital de Clínicas, Facultad de Medicina, Universidad de la República. Uruguay.

‡ Asistente Clínica Médica C, Hospital de Clínicas, Facultad de Medicina, Universidad de la República. Uruguay.

§ Asistente de Neurología, Hospital de Clínicas, Facultad de Medicina, Universidad de la República. Uruguay.

¶ Profesor Adjunto Clínica Médica B, Ex Profesor Adjunto de Emergencia, Hospital de Clínicas, Facultad de Medicina, Universidad de la República. Uruguay.

Correspondencia: Dr. Ricardo Silvarino. Clínica Médica B. Hospital de Clínicas. Av. Italia 2870, piso 12. Montevideo, Uruguay.

Correo electrónico: rsilvarino@gmail.com / rsilvarino@hc.edu.uy

Recibido: 26/8/15

Aceptado: 9/11/15

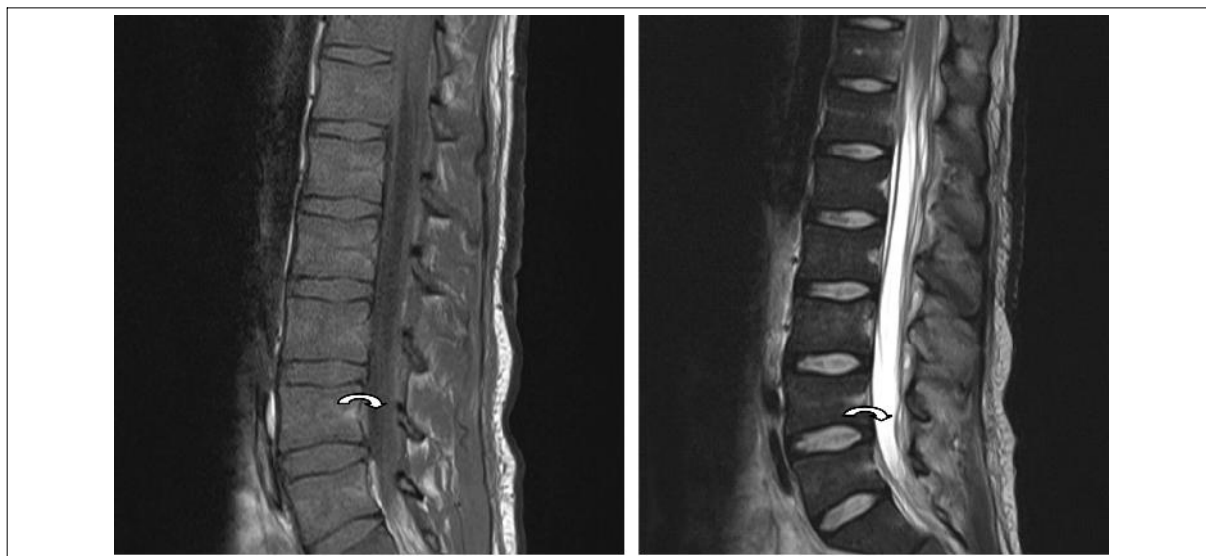


Figura 1. Se señala empiema epidural espinal (flecha) en corte sagital de resonancia nuclear magnética de columna dorsal. Se observa imagen hipointensa en T1 (izquierda) e hiperintensa en T2 (derecha).

(70%-90%) y déficit neurológico⁽¹⁶⁾. El tratamiento consiste en la decompresión quirúrgica precoz asociada a tratamiento antibiótico temprano^(13,17). Determina elevada mortalidad (5%-23%) y el pronóstico funcional depende de la precocidad del tratamiento^(9,15). Se presentan tres casos clínicos y se pone énfasis en los aspectos diagnósticos y terapéuticos.

Caso 1

Paciente de sexo masculino, de 21 años, consumidor de marihuana y cocaína inhalada. Consulta por parestesias y disminución de la sensibilidad distal en miembros inferiores (MMII) de diez días de evolución, seguido de pérdida de fuerzas, dolor raquídeo lumbar e imposibilidad para la micción en las últimas 48 horas. Al ingreso presentaba mal estado general, temperatura axilar de 38,5 °C y forunculosis a nivel facial. La exploración neurológica mostró paraparesia crural severa, espasticidad de aductores, hiperreflexia y Babinski bilateral. Asociaba déficit sensitivo superpuesto con nivel en L1 y globo vesical. Se realizó resonancia magnética (RM) de columna toraco-lumbar que objetivó colección extradural con compresión medular T11-L5 (figura 1). Se realizó laminectomía urgente, confirmándose EEE. Se asoció tratamiento antibiótico empírico en base a vancomicina intravenosa por seis semanas. El cultivo del material extraído desarrolló *Staphylococcus aureus* meticilino resistente. En la evolución presentó mejoría del déficit motor, no logrando deambular sin ayuda y manteniendo el trastorno miccional con necesidad de autocateterización permanente. En la tabla 1 se destacan los hallazgos analíticos.

Caso 2

Paciente de sexo femenino, de 38 años, tabaquista. Consultó por dolor toraco-lumbar, seguido de un déficit motor de MMII, progresivo, con parestesias distales y trastorno en la marcha de 15 días de evolución. Al ingreso no presentaba fiebre. La exploración neurológica mostró paraparesia crural, hipotonía, hiperreflexia y Babinski bilateral. Asociaba hipopalestesia de MMII con apalestesia distal, aumento de la base de sustentación y Romberg sin latencia, sin nivel sensitivo. Se realizó RM de columna toraco-lumbar que objetivó colección epidural posterior a nivel T8-T10 con desplazamiento anterior del saco dural, comprimiendo la médula espinal. Se realizó neurocirugía de urgencia, confirmándose EEE. Se asoció tratamiento antibiótico empírico en base a vancomicina intravenosa. El cultivo del material extraído desarrolló *Staphylococcus aureus* meticilino sensible, manteniéndose el tratamiento por seis semanas con vancomicina intravenosa. En la evolución presentó mejoría de la marcha y equilibrio, deambulando con ayuda y persistiendo la ataxia. En la tabla 1 se destacan los hallazgos analíticos.

Caso 3

Paciente de sexo masculino, de 54 años, diabético. Presentaba antecedente de drenaje de absceso glúteo en el mes previo, con cultivo a *Staphylococcus aureus* meticilino sensible, desconociendo cuál fue el tratamiento antibiótico realizado en ese momento. Consultó por dolor raquídeo dorsal de 20 días de evolución, asociando déficit motor de MMII y retención aguda completa de orina. Al ingreso

Tabla 1. Hallazgos de laboratorio

	Hb (g/dL)	GB (cels/mm ³)	PMN	Cr (mg/dL)	FE hepático	VES	PCR	Microorganismo
Caso 1	11,6	16.670	14.300	0,56	Normal	96	34	S.aureus MR
Caso 2	12	12.500	10.300	0,76	Normal	56	14	S.aureus MS
Caso 3	10,3	19.230	17.500	1,80	TGO/TGP: 300/450	100	98	Sin desarrollo

Hb: hemoglobina; GB: glóbulos blancos; PMN: polimorfonucleares; Cr: creatinina; FE hepático: funcional y enzimograma hepático; VES: velocidad de eritrosedimentación; PCR: proteína C reactiva; MS: meticilino sensible; MR: meticilino resistente

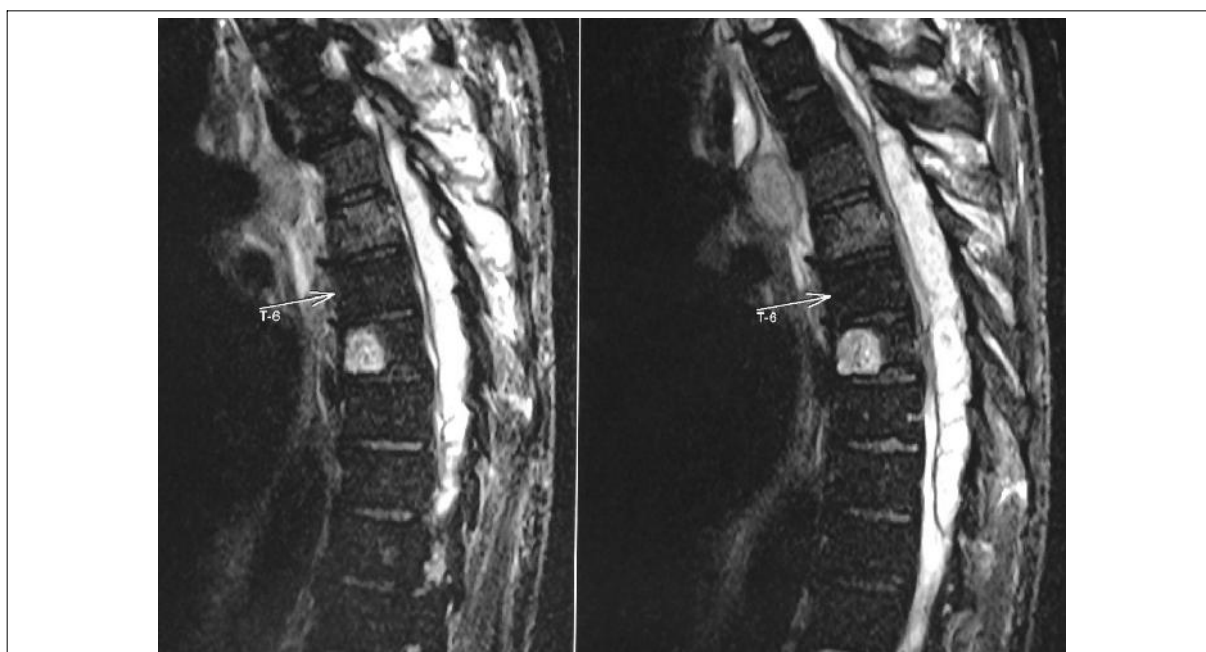


Figura 2. Se evidencia empiema epidural espinal en corte sagital de resonancia nuclear magnética. Se observa imagen hiperintensa de T3 a T9 en secuencia T2.

presentaba mal estado general y temperatura axilar de 38 °C. La exploración neurológica mostró paraparesia crural severa a predominio de miembro inferior izquierdo y nivel sensitivo en T4. Se realizó RM de columna toraco-lumbar que objetivó colección epidural posterior T2-T10 con compresión del cordón medular. Múltiples colecciones asociadas a nivel paravertebral y osteítis a nivel T4-T5 (figura 2). Se realizó neurocirugía decompresiva y drenaje de la lesión, confirmándose EEE. Se asoció tratamiento antibiótico empírico en base a vancomicina, ceftazidime y metronidazol intravenosos durante seis semanas. El cultivo del material extraído no mostró desarrollo microbiológico. En la evolución presentó mejoría de la paraparesia que logró vencer la gravedad. Persistió con el trastorno es-

finteriano de forma permanente. En la tabla 1 se destacan los hallazgos analíticos.

Discusión

Se describieron tres casos de EEE asistidos en la emergencia del Hospital de Clínicas en un período de 15 meses. Se trata de una entidad poco frecuente, con incidencia estimada de 2-25/100.000 ingresos^(1,2). Se han identificado factores favorecedores como diabetes (presente hasta en el 50% de los casos), alcoholismo, infección por VIH, trasplante, uso de drogas endovenosas, traumatismos, focos sépticos activos a distancia o procedimientos invasivos^(1,3,9,15). En los casos reportados se identifican como factores potencialmente vinculados la presencia de forunculosis cu-

tánea (caso 1) y diabetes mellitus y absceso glúteo preexistente (caso 3).

Las manifestaciones clínicas son heterogéneas. Usualmente se presenta como dolor espinal (síntoma más constante y presente en 70%-90% de los casos) y déficit neurológico, en el contexto de fiebre (presente en el 70% de los casos)⁽¹⁶⁾. Se describe en la literatura cuatro etapas clínicas consecutivas: dolor raquídeo, dolor radicular, disfunción medular (alteración motora, sensitiva y esfinteriana) y, por último, plejía^(9,12). En los casos presentados el síntoma más constante fue el dolor seguido de afectación neurológica. La fiebre estuvo ausente en uno de los casos en toda su evolución (caso 2) sin haber mediado tratamiento antibiótico. Este aspecto es de relevancia clínica ya que aunque nuestra serie de casos es concordante con la literatura internacional, encontrando fiebre en el 66% de los casos, la ausencia de la misma no debe llevar a excluir el planteo de EEE.

Los hallazgos microbiológicos también fueron concordantes con lo descrito por la literatura, predominando la infección por *Staphylococcus aureus* (presente en 50%-90% de los reportes)^(9,13). En el primer caso el mecanismo más probablemente involucrado es el hematógeno desde el foco de piel distante (forunculosis). En el tercer caso expuesto el cultivo no presentó desarrollo, posiblemente vinculado al tratamiento antibiótico previo por el absceso glúteo. La noción en este último de infección previa de partes blandas a *Staphylococcus aureus* sugiere que este fue también el microorganismo involucrado en el EEE. Los mecanismos potencialmente involucrados en este son el hematógeno en primer lugar, o por contigüidad, más alejado, dada la osteítis vertebral asociada, aunque la misma se encuentra por debajo del primer nivel vertebral afectado, no podemos obviarlos.

El tratamiento del EEE es médico-quirúrgico, con descompresión quirúrgica precoz y drenaje (preferentemente dentro de las primeras 24 horas del arribo del paciente al centro hospitalario) asociados a tratamiento antibiótico temprano^(9,13,17). El plan antibiótico más aceptado es en base a vancomicina asociada a una cefalosporina de tercera generación (usualmente ceftazidime) o meropenem, durante cuatro a ocho semanas intravenoso⁽⁹⁾. En los casos reportados el tratamiento fue médico-quirúrgico. En algunas situaciones se aboga por una terapia conservadora excluyendo el tratamiento quirúrgico, principalmente cuando el déficit neurológico supera las 72 horas de instalado, el terreno biológico del paciente es desfavorable, o los empiemas son de pequeño tamaño y no determinan fenómenos compresivos⁽¹⁵⁾.

La mortalidad reportada es variable (5%-23%); en nuestra serie de casos no hubo decesos⁽⁹⁾. El pronóstico funcional está vinculado a la precocidad del inicio del tratamiento. La recuperación neurológica es más proba-

ble si el tiempo transcurrido entre el inicio de los síntomas y el tratamiento no supera las 24 horas. Períodos de tiempo más prolongados se asocian a peores resultados funcionales⁽¹⁵⁾. En los casos presentados la consulta tardía fue la regla, posiblemente ello explique el déficit funcional secular a pesar del tratamiento instituido.

Abstract

Spinal epidural empyema is a suppurating infection of the central nervous system, more frequent in male patients and during the midlife stage. *Staphylococcus aureus* is the most commonly found microorganism. It reaches the epidural space extending contiguously, by direct inoculation or distant spread. It manifests with fever, spinal pain and neurological deficit. Three cases of spinal epidural empyema are presented and clinical, microbiological and therapeutic considerations are made.

Abstract

Spinal epidural empyema is a suppurating infection of the central nervous system, more frequent in male patients and during the midlife stage. *Staphylococcus aureus* is the most commonly found microorganism. It reaches the epidural space extending contiguously, by direct inoculation or distant spread. It manifests with fever, spinal pain and neurological deficit. Three cases of spinal epidural empyema are presented and clinical, microbiological and therapeutic considerations are made.

Resumo

O empiema epidural espinal (EEE) é uma infecção supurada do sistema nervoso central, predominante no sexo masculino e na meia idade. O micro-organismo implicado na maioria dos casos é o *Staphylococcus aureus*. Atinge o espaço epidural por contigüidade, inoculação direta ou disseminação a distancia. Manifesta-se com febre, dor espinal e déficit neurológico. Apresentam-se três casos de EEE e fazem-se considerações clínicas, microbiológicas e terapêuticas.

Bibliografía

1. **Sendi P, Bregenzer T, Zimmerli W.** Spinal epidural abscess in clinical practice. QJM 2008; 101(1):1-12.
2. **Pilkington SA, Jackson SA, Gillett GR.** Spinal epidural empyema. Br J Neurosurg 2003; 17(2):196-200.
3. **Darouiche RO.** Spinal epidural abscess. N Engl J Med 2006; 355(19):2012-20.
4. **Cook TM, Counsell D, Wildsmith JA.** Major complications of central neuraxial block: report on the Third National Audit Project of the Royal College of Anaesthetists. Br J Anaesth 2009; 102(2):179-90.
5. **Sethna NF, Clendenin D, Athiraman U, Solodiuk J, Rodriguez DP, Zurakowski D.** Incidence of epidural catheter

- ter-associated infections after continuous epidural analgesia in children. *Anesthesiology* 2010; 113(1):224-32.
6. **Pöpping DM, Zahn PK, Van Aken HK, Dasch B, Boche R, Pogatzki-Zahn EM.** Effectiveness and safety of postoperative pain management: a survey of 18925 consecutive patients between 1998 and 2006 (2nd revision): a database analysis of prospectively raised data. *Br J Anaesth* 2008; 101(6):832-40.
 7. **Reynolds F.** Neurological infections after neuraxial anesthesia. *Anesthesiol Clin* 2008; 26(1):23-52.
 8. **Scott DB, Hibbard BM.** Serious non-fatal complications associated with extradural block in obstetric practice. *Br J Anaesth* 1990; 64(5):537-41.
 9. **Tunkel AR.** Empiema subdural, absceso epidural y tromboflebitis. En: Mandell G, Bennett J, Dolin, MD. *Enfermedades infecciosas. Infecciones en pacientes quirúrgicos.* Barcelona: Elsevier, 2012:160-8.
 10. **Danner RL, Hartman BJ.** Update on spinal epidural abscess: 35 cases and review of the literature. *Rev Infect Dis* 1987; 9(2):265-74.
 11. **Nussbaum ES, Rigamonti D, Standiford H, Numaguchi Y, Wolf AL, Robinson WL.** Spinal epidural abscess: a report of 40 cases and review. *Surg Neurol* 1992; 38(3):225-31.
 12. **Darouiche RO, Hamill RJ, Greenberg SB, Weathers SW, Musher DM.** Bacterial spinal epidural abscess. Review of 43 cases and literature survey. *Medicine (Baltimore)* 1992; 71(6):369-85.
 13. **Rigamonti D, Liem L, Wolf AL, Fiandaca MS, Numaguchi Y, Hsu FP, et al.** Epidural abscess in the cervical spine. *Mt Sinai J Med* 1994; 61(4):357-62.
 14. **Holt HM, Andersen SS, Andersen O, Gahrn-Hansen B, Siboni K.** Infections following epidural catheterization. *J Hosp Infect* 1995; 30(4):253-60.
 15. **Gelabert-González M, González-García J, Fernández-Villa JM, GarcíaAallut A, Martínez-Rumbo R.** Empiema epidural espinal: análisis de 14 casos. *Neurocirugía* 2004; 15(6):543-51.
 16. **Davis DP, Wold RM, Patel RJ, Tran AJ, Tokhi RN, Chan TC, et al.** The clinical presentation and impact of diagnostic delays on emergency department patients with spinal epidural abscess. *J Emerg Med* 2004; 26(3):285-91.
 17. **Liem LK, Rigamonti D, Wolf AL, Robinson WL, Edwards CC, DiPatri A.** Thoracic epidural abscess. *J Spinal Disord* 1994; 7(5):449-54.