

# Tratamiento laparoscópico de la acalasia en un centro de baja frecuencia

Dres. Gustavo Rodríguez Temesio\*, Daniel González González†, Luis Ruso‡

Clínica Quirúrgica 3. Facultad de Medicina. Hospital Maciel. Montevideo, Uruguay.

## Resumen

**Introducción:** el tratamiento laparoscópico de la acalasia esofágica brinda excelentes resultados funcionales en el corto y largo plazo. En Uruguay, por razones demográficas y la baja prevalencia de la enfermedad, el número de pacientes operados anualmente es bajo.

**Objetivo:** analizar los resultados del tratamiento quirúrgico de la acalasia mediante abordaje video laparoscópico.

**Material y método:** estudio observacional descriptivo, retrospectivo, de una serie de casos integrada por todos los pacientes operados en la Clínica Quirúrgica 3 del Hospital Maciel en un período de 108 meses (2002-2010), en el cual se operaron 17 pacientes (14 mujeres, 3 hombres; edad media: 34 años) y con 24 meses promedio de duración de síntomas que cumplieron los criterios clínicos, endoscópicos, radiológicos y manométricos para diagnóstico de acalasia y a los cuales se les realizó esofagiotomía asociada a un procedimiento antirreflujo tipo Toupet.

**Resultados:** el tiempo operatorio fue de 120 minutos. No hubo conversiones a cirugía laparotómica. Una perforación mucosa intraoperatoria. La mortalidad fue nula. Los resultados funcionales fueron excelentes. Seguimiento promedio: dos años.

**Conclusiones:** el tratamiento laparoscópico de la acalasia es una alternativa segura, efectiva y confortable, que puede realizarse en nuestro medio con resultados funcionales ajustados a la literatura internacional, baja morbilidad y sin mortalidad.

**Palabras clave:** ACALASIA DEL ESÓFAGO-cirugía  
LAPAROSCOPIA-utilización

**Keywords:** ESOPHAGEAL ACHALASIA-surgery  
LAPAROSCOPY-utilization

## Introducción

La acalasia esofágica es el trastorno motor primario del esófago más frecuente. Su nombre se debe a Hurst, quien estableció que el esfínter esofágico inferior no se relajaba normalmente en estos pacientes<sup>(1)</sup>.

Es una alteración funcional que se caracteriza por la existencia de un esfínter esofágico inferior hipertensivo, ausencia de relajación luego de la deglución y aperistalsis del cuerpo esofágico, debido a una pérdida de los plexos mioentéricos de Auerbach<sup>(2)</sup>.

En la acalasia idiopática esto lleva a un desbalance entre neuronas excitatorias e inhibitorias causando una falla en la relajación del esfínter esofágico inferior<sup>(3)</sup>.

La causa de la degeneración nerviosa o denervación es desconocida, no obstante se invocan factores autoinmunes y/o virales<sup>(2,3)</sup>.

El origen chagásico de esta enfermedad es una causa bien establecida y de alta prevalencia en la región<sup>(4)</sup>. No obstante, una estimación realizada en 2007, manifiesta que habría en Uruguay unas 3.800 personas portadoras de megavisceras digestivas por Chagas<sup>(5)</sup>; el megaesófago de este origen es excepcional en la práctica quirúrgica de nuestro país.

En Estados Unidos, la acalasia primaria tiene una incidencia de 0,6 y una prevalencia de 10 casos/100.000/año, se observa entre los 25 y 50 años y una distribución similar por sexos<sup>(2,3)</sup>. Su prevalencia e incidencia exactas en nuestro medio se desconocen.

\* Profesor Agregado de Clínica Quirúrgica. Facultad de Medicina. Hospital Maciel. Universidad de la República. Montevideo, Uruguay.

† Profesor Adjunto de Clínica Quirúrgica. Facultad de Medicina. Hospital Maciel. Universidad de la República. Montevideo, Uruguay.

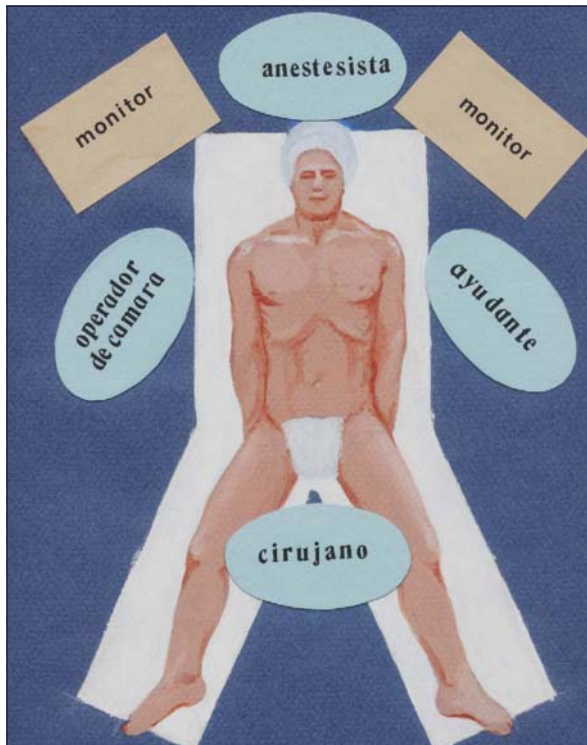
‡ Profesor Titular de Clínica Quirúrgica. Facultad de Medicina. Hospital Maciel. Universidad de la República. Montevideo, Uruguay.

Correspondencia: Dr. Gustavo Rodríguez. 25 de Mayo 172. Clínica Quirúrgica 3. Hospital Maciel, Montevideo, Uruguay.

Correo electrónico: gchufila@gmail.com

Recibido: 29/6/12

Aprobado: 25/1/13



**Figura 1.** Disposición del equipo quirúrgico

No existe tratamiento curativo de esta enfermedad; todas las propuestas terapéuticas van dirigidas a disminuir el tono del esfínter esofágico inferior y a mejorar el vaciamiento esofágico. Entre ellas se dispone de la administración de fármacos que producen la relajación de la fibra muscular lisa; la inyección intraesfinteriana de toxina botulínica, la dilatación endoscópica y el tratamiento quirúrgico. Este se inicia en 1913, cuando Heller propuso realizar miotomías paralelas de al menos 8 cm emplazadas en la cara anterior y posterior del esófago por vía torácica como tratamiento para la acalasia<sup>(6)</sup>. Diez años después, Zaaier introduce la realización de una miotomía anterior por vía abdominal<sup>(7)</sup>, la que sigue utilizándose hasta la actualidad.

La aparición de reflujo gastroesofágico en casi el 60% de los pacientes sometidos a cardiomiectomía de Zaaier, obliga a realizar un procedimiento antirreflujo en el mismo acto quirúrgico<sup>(8,9)</sup>.

La cirugía brinda mejores resultados frente a la dilatación endoscópica, y el desarrollo de las técnicas laparoscópicas, a partir de los años 90, permitió realizar en forma segura y eficaz la esofagomiectomía y el procedimiento antirreflujo. En los últimos 15 años ha habido un cambio significativo en el enfoque terapéutico de la acalasia transformándola en una enfermedad de resolución quirúrgica<sup>(2,10-14)</sup>, dejando la inyección de toxina botulí-

nica a nivel del esfínter esofágico inferior por vía endoscópica limitada a pacientes añosos, con mala condición biológica general, que no son candidatos a cirugía, en los cuales alivia la disfagia en el corto plazo pero con recaídas significativas a los 12 meses<sup>(15)</sup>.

La esofagomiectomía laparoscópica asociada a un procedimiento antirreflujo constituye el tratamiento estándar de la acalasia esofágica, brindando excelentes resultados funcionales<sup>(12-14)</sup>, con menor dolor posoperatorio, menos complicaciones y alteraciones parietales y recuperación más rápida.

El objetivo del presente trabajo es analizar los resultados obtenidos con el abordaje laparoscópico en un centro de baja frecuencia para esta patología, realizado por cirujanos entrenados en cirugía laparoscópica avanzada.

### Material y método

Se trata de un estudio observacional descriptivo, retrospectivo, de una serie de casos constituida por todos los pacientes (17) portadores de acalasia esofágica operados en la Clínica Quirúrgica 3 del Hospital Maciel de Montevideo, en un período de 108 meses (2002-2010).

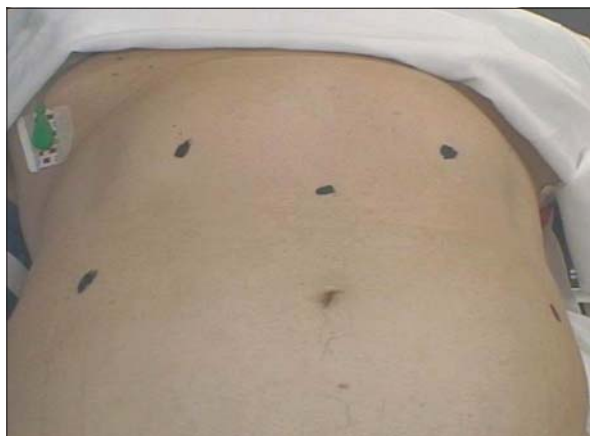Se analizaron en forma retrospectiva las historias clínicas de los pacientes consignando: edad, sexo, clasificación de riesgo anestésico quirúrgico de la Asociación Americana de Anestesiología (ASA), diagnóstico inicial, tiempo transcurrido entre el diagnóstico de acalasia y la cirugía, otros tratamientos instituidos (dilatación, toxina botulínica), tiempo operatorio, conversión de laparoscopia al abordaje convencional, complicaciones intraoperatorias, complicaciones posoperatorias de acuerdo a la clasificación estratificada de Dindo<sup>(16)</sup>, días de internación y resultados funcionales de acuerdo a la clasificación de Visick<sup>(17)</sup>. Los datos se volcaron en una planilla Excel y se utilizó como fuente secundaria de datos el registro de las coordinaciones operatorias de la Clínica Quirúrgica 3.

### Técnica quirúrgica

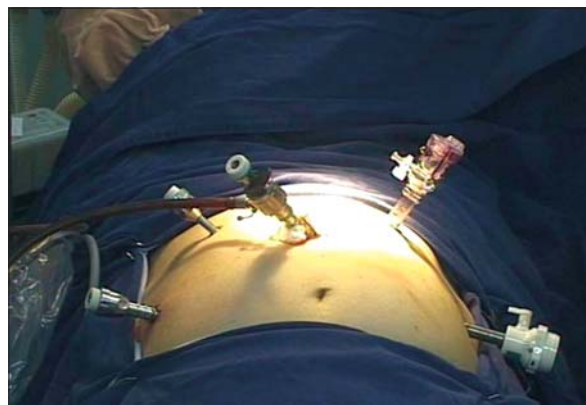
Posición del paciente en Trendelenburg inverso y con las piernas abiertas. El cirujano se ubica entre las piernas. Un ayudante maneja la cámara a su derecha y otro a la izquierda (figura 1).

Se utilizó una técnica que emplaza cinco trócares en "M", como lo muestran las figuras 2 y 3. Se inicia la disección del hiato esofágico por vía del pilar derecho, liberación del esófago abdominal, preservando ambos nervios neumogástricos.

Se carga el esófago abdominal con cinta hilera, lo que permite –mediante tracción caudal de la unión esofagogástrica– exponer ampliamente la cara anterior del



**Figura 2.** Topografía de colocación de los trócares (en M)



**Figura 3.** Emplazamiento de los trócares a través de la pared abdominal anterior

esófago, sobre la que se emplaza una miotomía de 6 cm de extensión, prolongándola 2 cm hacia el estómago.

Se realiza en forma sistemática una prueba de indemnidad de la mucosa esofágica mediante inyección de azul de metileno por la sonda nasoesofágica o bien mediante insuflación del esófago, que permite objetivar la herniación de la mucosa esofágica.

Se asoció en todos los casos un procedimiento anti-reflujo tipo Toupet, confeccionando una valva de 270 grados, pasando el fundus gástrico por detrás del esófago y fijando el estómago al borde izquierdo de la miotomía, con puntos separados de material no reabsorbible.

## Resultados

Se operaron 17 pacientes, cuyos resultados se resumen en la tabla 1. Catorce mujeres y tres hombres, con edades de entre 16 y 69 años (media: 34 años).

El tiempo promedio de evolución de los síntomas fue de 24 meses, con un mínimo de 12 y un máximo de 38 meses.

La presentación clínica fue dominada por la disfagia que estuvo presente en todos los pacientes; regurgitaciones en diez y pirosis en siete. Dos presentaron dolor torácico.

Todos los pacientes habían perdido entre 10% y 15% de su peso corporal.

Se realizó la evaluación preoperatoria de la enfermedad mediante estudio de endoscopia digestiva, estudio radiológico contrastado esófago-gastroduodenal y manometría esofágica en todos los casos. No se efectuó PH-metría esofágica. En 14 pacientes se realizaron pruebas serológicas para enfermedad de Chagas, siendo negativas en todos ellos.

La endoscopia digestiva alta constató una estenosis cardial franqueable al endoscopio, con dilatación esofágica variable pero sin lesiones mucosas esófago-gastro-

duodenales; la radiología contrastada en los 17 pacientes mostró una estenosis del esófago distal con la típica imagen en pico de pájaro y grados variables de dilatación esofágica (mínimo 3 cm - máximo 7 cm) y la manometría esofágica permitió establecer la hipertensión del esfínter esofágico inferior (EEI), ausencia de relajación posdeglución y aperistalsis. Ningún paciente presentó un patrón de acalasia vigorosa.

A un paciente se le realizaron dos sesiones de dilatación endoscópica preoperatoria con mejoría parcial y reinstalación de la disfagia. No se administró inyección intraesfintérica de toxina botulínica en esta serie.

Todos los procedimientos se completaron por vía laparoscópica, no se requirió conversión a cirugía convencional.

Ocurrió una perforación mucosa en cara anterior de esófago abdominal que se resolvió mediante dos puntos separados con poliglactina 910—por vía laparoscópica—seguidos de la prueba de hermeticidad con inyección de azul de metileno por sonda nasoesofágica.

Los tiempos quirúrgicos oscilaron entre 90 y 150 minutos, en promedio 120 minutos, y no fue necesaria la administración de sangre.

En forma sistemática se realizó un estudio radiológico contrastado con material hidrosoluble a las 24 horas de la cirugía que permitió observar el pasaje cardial y descartar una filtración.

Hubo una sola complicación posoperatoria: una neumonía por aspiración que evolucionó favorablemente con tratamiento antibiótico (complicación grado 3 de la clasificación de Dindo).

El promedio de internación fue de 4 días (mínimo 2 / máximo 7).

El seguimiento incluyó a todos los pacientes durante un período de entre 12 meses y 8 años, mediante contro-

**Tabla 1.** Resultados del tratamiento quirúrgico de la acalasia por vía laparoscópica. Clínica Quirúrgica 3, Hospital Maciel (2002-2010).

Variable	Resultados
Número de pacientes	17
Edad promedio	34 años
Sexo	14 mujeres, 3 hombres
ASA	ASA 2: 13 pacientes ASA 3: 4 pacientes
Promedio de evolución de los síntomas	24 meses
Otros tratamientos	2 dilataciones endoscópicas
Tiempo operatorio promedio	120 minutos
Conversiones	0
Complicaciones intraoperatorias	1 perforación mucosa
Complicaciones posoperatorias	1 neumonía
Promedio de internación	4 días
Mortalidad	0
Resultados funcionales	Visik 1 - 12 pacientes Visik 2 - 5 pacientes

les clínicos, endoscópicos y radiológicos con una frecuencia anual.

Los resultados funcionales evaluados mediante la clasificación de Visick<sup>(15)</sup> fueron: trece pacientes Visick 1 (asintomáticos) y tres pacientes Visick 2 (síntomas medianos o episódicos que mejoran ajustando la dieta o con medicación, pero que no requieren de la misma en forma permanente); un paciente presentó disfagia posoperatoria y requirió dilataciones endoscópicas en tres ocasiones, con lo que mejoró su sintomatología.

En ningún caso el control endoscópico demostró elementos macroscópicos de esofagitis secundaria a reflujo gastroesofágico, lo que traduce la efectividad del procedimiento quirúrgico antirreflujo utilizado.

La mortalidad de la serie fue nula.

## Discusión

La acalasia del esófago es una enfermedad incurable –cuya forma idiopática es prevalente en nuestro país– y todas las modalidades terapéuticas buscan aliviar el síntoma disfagia, disminuyendo el tono del esfínter esofágico inferior, mejorar el vaciamiento esofágico y evitar las complicaciones de la dilatación del esófago.

En Uruguay, por razones demográficas, la incidencia y prevalencia de la enfermedad es muy baja y por tanto el número de pacientes operados anualmente también es bajo. La experiencia y las comunicaciones de tratamiento laparoscópico de la acalasia en nuestro medio son escasas<sup>(18-20)</sup>. Praderi comunica 21 casos operados en 15 años<sup>(18)</sup>. Perrier<sup>(19)</sup> publica 12 casos operados en 21 años, cuatro de ellos por vía laparoscópica.

Está bien establecido que el tratamiento quirúrgico es el que brinda los mejores resultados y constituye actualmente el tratamiento de elección.

Zaninotto<sup>(10)</sup>, en un estudio prospectivo randomizado, que compara la inyección de toxina botulínica frente a la miotomía esofágica, concluye que a los seis meses los resultados son similares, pero a los dos años la recaída de la disfagia ocurrió en 66% de los pacientes que recibieron inyección intraesfintérica de toxina botulínica.

Asimismo, varios autores coinciden en que la dilatación endoscópica es menos efectiva que la cirugía independientemente de que sea realizada por vía tradicional o por vía laparoscópica<sup>(11,12,14)</sup>.

El tratamiento quirúrgico cumple con los objetivos de lograr alivio de la disfagia, con una mejoría significativa de la deglución, normalizar la condición nutricional y mejorar la calidad de vida del paciente. La cirugía laparoscópica logra resultados comparables a la cirugía convencional y agrega las ventajas de los procedimientos mínimamente invasivos: mínima agresión parietal, menos dolor posoperatorio, deambulación precoz, internación breve y rápido reintegro a las tareas habituales.

El abordaje laparoscópico permite reproducir la técnica realizada por vía abierta con el valor agregado de que la visión del hiato esofágico es mejor que la que se obtiene a través de una laparotomía y, lo más importante, que permite una nítida visualización de las fibras longitudinales y circulares del esófago así como del plano submucoso, de capital importancia para realizar con éxito la miotomía.

Para su realización se requiere experiencia en cirugía laparoscópica avanzada y la adquisición de destrezas para realizar la esofagomiectomía así como suturas y nudos intracorpóreos para confeccionar la valva antirreflujo.

La extensión de la miotomía debe abarcar unos 5 a 6 cm en el esófago y extenderse al estómago no menos de 2 cm, ya que es necesaria la sección de los dos tipos de fibras que forman el esfínter esofágico inferior (“clasps y sling fibers”) evitando una miotomía incompleta que lleve a la persistencia de la disfagia. Es por esto que Wrigh<sup>(21)</sup> propone avanzar 3 cm hacia el estómago. En igual sentido, Oelschlager<sup>(22)</sup>, en un estudio comparativo comunica mejores resultados de alivio de la disfagia e

índice de recidiva de la misma cuando extiende la miotomía 3 cm sobre el estómago en comparación a una miotomía de 1,5 cm, sin que la PH-metría posoperatoria objetivara un incremento del reflujo ácido patológico. En contrario, Csendes<sup>(13)</sup> aconseja realizar una miotomía menos amplia en el sector gástrico (no mayor de 20 mm), para evitar el reflujo gastroesofágico y sus consecuencias a largo plazo, como esofagitis, úlcera de esófago y Barret.

La miotomía sobre el estómago es el paso quirúrgico de mayor riesgo de apertura de la mucosa, ya que la capa muscular es más delgada. Una adecuada exposición de la unión esofagogástrica, que incluye la resección del colchón adiposo allí presente, minimiza el riesgo de perforación.

En nuestros casos se avanzó 2 cm sobre la cara anterior del estómago obteniendo buenos resultados funcionales en el corto, mediano y largo plazo.

El resultado implícito de la esofagomiotomía en la mayoría de los casos es el reflujo gastroesofágico patológico que puede ocasionar esofagitis de grado variable, estenosis, esófago de Barret y, por último, adenocarcinoma<sup>(23,24)</sup>, por lo que es imprescindible asociar un procedimiento antirreflujo. Richards<sup>(8)</sup>, en un estudio prospectivo, randomizado, doble ciego, evalúa el impacto del procedimiento de Dor luego de la esofagomiotomía, encontrando que disminuye la incidencia de reflujo gastroesofágico evaluado por PH-metría en comparación al Heller solo (9% versus 48%). No hubo diferencias significativas entre ambos grupos en lo que respecta a la disfagia posoperatoria.

La funduplicatura como procedimiento antirreflujo debe ser eficaz, pero no generar obstáculo al pasaje del bolo alimenticio en pacientes que tienen grados variables de alteración del peristaltismo esofágico. La funduplicatura parcial puede ser anterior o posterior. La funduplicatura parcial (180°) anterior de Dor ha logrado gran aceptación entre los cirujanos dada su sencillez técnica y porque además actúa como una aposición serosa sobre la mucosa esofágica y gástrica expuesta en la miotomía<sup>(25,26)</sup>.

En nuestra serie realizamos en todos los casos una funduplicatura posterior tipo Toupet, pero de 270°, que cumple además la función de aposición serosa sobre la mucosa esofagogástrica expuesta, suturando el estómago al borde izquierdo de la miotomía.

La mayoría de los autores coinciden en que no debería realizarse una funduplicatura de 360° en estos pacientes<sup>(27)</sup>; sin embargo, Donahue<sup>(28)</sup> asocia a la miotomía una funduplicatura total (Floppy Nissen) con buenos resultados funcionales.

Rebecchi<sup>(29)</sup>, en un estudio prospectivo randomizado compara la funduplicatura total versus parcial, esta

última demostró un índice de disfagia más bajo (2,8% versus 15%), sin embargo la proporción de pacientes que desarrollaron reflujo fue similar.

En el pasado, la operación de Heller se consideraba inefectiva en pacientes con acalasia y marcada dilatación esofágica o esófago sigmoideo, siendo el tratamiento estándar la esofagectomía, no obstante la misma tiene una mortalidad de 4% aun en centros de alto volumen<sup>(30,31)</sup>. Sin embargo, el 29% de los pacientes operados por Patti<sup>(32)</sup> tenían una dilatación esofágica mayor de 6 cm; en todos ellos se realizó la miotomía asociada a un procedimiento antirreflujo obteniendo buenos resultados independientemente del diámetro esofágico. El seguimiento se realizó en promedio durante 23 meses, encontrando 11% de recidiva de la disfagia. En igual sentido, Sweet<sup>(33)</sup>, en 36 pacientes portadores de acalasia con dilatación esofágica mayor de 6 cm, realizó la operación de Heller sin necesidad de resección esofágica, logrando una buena deglución en 90% de los pacientes.

Csendes<sup>(13)</sup> ha señalado una disminución de la efectividad del tratamiento quirúrgico cuando se evalúan los resultados a diez y veinte años, en particular con aparición de reflujo gastroesofágico severo, esofagitis endoscópica, esófago de Barret corto y largo, y la aparición de metaplasia intestinal en el esófago distal. El rango de las complicaciones está entre 10% y 15%, siendo los más frecuentes el neumotórax, la infección parietal y las fugas en la miotomía. La perforación de la mucosa en el intraoperatorio ocurre entre 0% y 14%, y si es reconocida y reparada, no tiene consecuencias clínicas, como ocurrió en uno de nuestros casos.

La conversión a cirugía convencional es infrecuente cuando se realiza por equipos entrenados en cirugía laparoscópica avanzada, es motivada por perforación esofágica, sangrado que no es posible controlar o adherencias firmes en pacientes previamente operados<sup>(33)</sup>.

Los resultados obtenidos en esta breve experiencia nos permiten concluir que el tratamiento laparoscópico de la acalasia es una opción racional, segura y efectiva, que puede realizarse en nuestro medio con muy buenos resultados funcionales, con morbilidad muy baja y sin mortalidad.

## Summary

**Introduction:** laparoscopic treatment of esophageal achalasia provides excellent functional results in the short and long term. In Uruguay the number of patients operated annually is low given demographic reasons and the low prevalence of the condition.

**Objective:** to analyse the results of the surgical treatment of achalasia by means of a video-assisted laparoscopic approach.

**Method:** retrospective, descriptive, observational study of a series of cases consisting of all patients operated at the Surgical Clinic 3 of the Maciel Hospital within a 108 month period (from 2002 through 2010), during which 17 patients underwent surgery (14 women, 3 men, average age: 34 years old), after an average of 24 months with symptoms, meeting the clinical, endoscopic, radiological and manometric criteria to diagnose achalasia and who were treated with esophagectomy associated to an antireflux Toupet procedure.

**Results:** surgical time was 120 minutes. There was no need to turn into laparotomy. One intraoperative mucous membrane perforation took place. Mortality was null. Functional results were excellent. Average follow-up: two years.

**Conclusions:** laparoscopic treatment of achalasia is a safe, effective and comfortable alternative that may be performed in our country with functional results that match the low morbidity and no mortality international literature.

## Resumo

**Introdução:** o tratamento laparoscópico da acalásia esofágica proporciona excelentes resultados funcionais a curto e longo prazo. No Uruguai, por razões demográficas e devido à baixa frequência da doença, o número de pacientes operados é baixo.

**Objetivos:** analisar os resultados do tratamento cirúrgico da acalásia através da abordagem vídeo laparoscópico.

**Material e método:** realizou-se um estudo observacional descritivo, retrospectivo, de uma série de casos integrada por todos os pacientes operados na Clínica Cirúrgica 3 do Hospital Maciel em um período de 108 meses (2002-2010). Nesse período foram operados 17 pacientes (14 mulheres, 3 homens, idade média: 34 anos), com uma média de 24 meses de duração de sintomas que cumpriam com os critérios clínicos, endoscópicos, radiológicos e manométricos para diagnóstico de acalásia aos quais foram realizados esofagomiotomia associada a um procedimento antirrefluxo tipo Toupet.

**Resultados:** a duração do procedimento foi de duas horas. Não foram realizadas conversões a cirurgia laparotômica; uma perfuração mucosa intraoperatória foi a única complicação registrada. A mortalidade foi nula. Os resultados funcionais foram excelentes. O período médio de seguimento foi de dois anos.

**Conclusões:** o tratamento laparoscópico da acalásia é uma alternativa segura, efetiva e confortável, que pode ser realizada no nosso país com resultados funcionais compatíveis com a literatura internacional com baixa morbidade e mortalidade nula.

## Bibliografía

1. **Hurst AF.** Modern technique in treatment: a series of special articles, contributed by invitation, on the treatment of medical and surgical conditions. The treatment of achalasia of the cardia (so-called cardiospasm). *Lancet* 1927; 209(5403):618-9.
2. **Williams VA, Peters JH.** Achalasia of the esophagus: a surgical disease. *J Am Coll Surg* 2009; 208(1):151-62.
3. **Mayberry JF.** Epidemiology and demographics of achalasia. *Gastrointest Endosc Clin N Am* 2001; 11(2):235-48.
4. **Pinotti HW, Nasi A, Domene CD, Santo MA, Telles Libanori H.** Tratamiento laparoscópico de la acalasia esofágica. Disponible en: <http://www.cirugest.com/htm/revisiones/cir01-07/cap31.pdf>. [Consulta: 14 de junio de 2012].
5. **Universidad de la República. Facultad de Medicina. Departamento de Parasitología y Micología. Sección Chagas.** Enfermedad de Chagas. Montevideo: de Parasitología y Micología. Sección Chagas, 2007. Disponible en: <http://www.smu.org.uy/dpmc/hmed/historia/articulos/chagas.pdf>. [Consulta: 14 de junio de 2012].
6. **Heller F.** Extramukose kardioplastik beim chronischen kardiospasmus mit dilatation des oesophagus. *Mett Grensgeb Med Chir* 1914; 27:141-29.
7. **Zaaijer JH.** Cardiospasm in the aged. *Ann Surg* 1923; 77(5):615-7.
8. **Richards WO, Torquati A, Holzman MD, Khaitan L, Byrne D, Lutfi R, et al.** Heller myotomy versus Heller myotomy with Dor fundoplication for achalasia: a prospective randomized double-blind clinical trial. *Ann Surg* 2004; 240(3):405-12.
9. **Rice TW, McKelvey AA, Richter JE, Baker ME, Vaezi MF, Feng J, et al.** A physiologic clinical study of achalasia: should Dor fundoplication be added to Heller myotomy? *J Thorac Cardiovasc Surg* 2005; 130(6):1593-600.
10. **Zaninotto G, Annese V, Costantini M, Del Genio A, Costantino M, Epifani M, et al.** Randomized controlled trial of botulinum toxin versus laparoscopic heller myotomy for esophageal achalasia. *Ann Surg* 2004; 239(3):364-70.
11. **Csendes A, Velasco N, Braghetto I, Henríquez A.** A prospective randomized study comparing forceful dilatation and esophagomyotomy in patients with achalasia of the esophagus. *Gastroenterology* 1981; 80(4):789-95.
12. **Csendes A, Braghetto I, Henríquez A, Cortés C.** Late results of a prospective randomised study comparing forceful dilatation and oesophagomyotomy in patients with achalasia. *Gut* 1989; 30(3):299-304.
13. **Csendes A, Braghetto I, Burdiles P, Korn O, Csendes P, Henríquez A.** Very late results of esophagomyotomy for patients with achalasia: clinical, endoscopic, histologic, manometric, and acid reflux studies in 67 patients for a mean follow-up of 190 months. *Ann Surg* 2006; 243(2):196-203.
14. **Kostic S, Kjellin A, Ruth M, Lönröth H, Johansson E, Andersson M, et al.** Pneumatic dilatation or laparoscopic cardiomyotomy in the management of newly diagnosed idiopathic achalasia. Results of a randomized controlled trial. *World J Surg* 2007; 31(3):470-8.
15. **Annese V, Bassotti G, Coccia G, Dinelli M, D'Onofrio V, Gatto G, et al.** A multicentre randomised study of intraspincteric botulinum toxin in patients with oesophageal achalasia.

- lasiá. GISMAD Achalasia Study Group. *Gut* 2000; 46(5):597-600.
16. **Dindo D, Demartines N, Clavien PA.** Classification of surgical complications: a new proposal with evaluation in a cohort of 6336 patients and results of a survey. *Ann Surg* 2004; 240(2):205-13.
  17. **Visick AH.** A study of the failures after gastrectomy. *Ann R Coll Surg Engl* 1948; 3(5):266-84.
  18. **Praderi LA, Balboa O, Ricciardi N.** Megaesófago, acalasia: nuestra experiencia. *Cir Urug* 1982; 52(4):323-33.
  19. **Perrier JP, Fernández M, Sosa MC.** Tratamiento quirúrgico de la acalasia y la opción de la cirugía laparoscópica. *Cir Urug* 2000; 70(1):36-44.
  20. **Rodríguez G, Fernández G, Gatti A, Balboa O.** Cirugía del hiato esofágico: abordaje video laparoscópico. *Cir Urug* 2003; 73(1):68-91.
  21. **Wright AS, Williams CW, Pellegrini CA, Oelschlager BK.** Long-term outcomes confirm the superior efficacy of extended Heller myotomy with Toupet fundoplication for achalasia. *Surg Endosc* 2007; 21(5):713-8.
  22. **Oelschlager BK, Chang L, Pellegrini CA.** Improved outcome after extended gastric myotomy for achalasia. *Arch Surg* 2003; 138(5):490-5; discussion 495-7.
  23. **Ellis FH Jr, Crozier RE, Gibb SP.** Reoperative achalasia surgery. *J Thorac Cardiovasc Surg* 1986; 92(5):859-65. Erratum in: *J Thorac Cardiovasc Surg* 1987; 93(4):559.
  24. **Malthaner RA, Tood TR, Miller L, Pearson FG.** Long-term results in surgically managed esophageal achalasia. *Ann Thorac Surg* 1994; 58(5):1343-6; discussion 1346-7.
  25. **Dor J, Humbert P, Dor V, Figarella J.** L'interet de la technique de Nissen modifiée dans la prevention de reflux apres cardiomyotomie extramuqueuse de Heller. *Mem Acad Chir (Paris)* 1962; 88:877-83.
  26. **Bonavina L, Nosadini A, Bardini R, Baessato M, Peracchia A.** Primary treatment of esophageal achalasia. Long-term results of myotomy and Dor fundoplication. *Arch Surg* 1992; 127(2):222-6.
  27. **Zhu ZJ, Chen LQ, Duranceau A.** Long-term result of total versus partial fundoplication after esophagomyotomy for primary esophageal motor disorders. *World J Surg* 2008; 32(3):401-7.
  28. **Donahue PE, Schlesinger PK, Sluss KF, Richter HM, Liu KJ, Rypins EB, et al.** Esophagocardiomyotomy-floppy Nissen fundoplication effectively treats achalasia without causing esophageal obstruction. *Surgery* 1994; 116(4):719-24.
  29. **Rebecchi F, Giaccone C, Farinella E, Campaci R, Morino M.** Randomized controlled trial of laparoscopic Heller myotomy plus Dor undoplication versus Nissen fundoplication for achalasia: long-term results. *Ann Surg* 2008; 248(6):1023-30.
  30. **Orringer MB, Stirling MC.** Esophageal resection for achalasia: indications and results. *Ann Thorac Surg* 1989; 47(3):340-5.
  31. **Pinotti HW, Ceconello I, da Rocha JM, Zilberstein B.** Resection for achalasia of the esophagus. *Hepatogastroenterology* 1991; 38(6):470-3.
  32. **Patti MG, Pellegrini CA, Horgan S, Arcerito M, Omelanczuk P, Tamburini A, et al.** Minimally invasive surgery for achalasia: an 8-year experience with 168 patients. *Ann Surg* 1999; 230(4):587-93.
  33. **Sweet MP, Nipomnick I, Gasper WJ, Bagatelos K, Ostroff JW, Fisichella PM, et al.** The outcome of laparoscopic Heller myotomy for achalasia is not influenced by the degree of esophageal dilatation. *J Gastrointest Surg* 2008; 12(1):159-65.